

CLÍNICA ESTOMATOLÓGICA DOCENTE DE GÜINES

NUEVA MODALIDAD DE TRATAMIENTO DE LA FRACTURA COMPLICADA DE CORONA Y RAÍZ.

Dra. Lucía Pedroso Ramos¹, Dra. Vicia Olga Reyes Suárez².

1. Especialista de I grado en Estomatología General Integral. Asistente.
2. Especialista de II grado en Ortodoncia. Auxiliar.

RESUMEN.

Se presenta el caso de una fractura complicada oblicua de corona y raíz del incisivo central superior izquierdo, que se extiende hasta la porción superior del tercio gingival que involucra la pulpa dentaria de un diente con completa formación apical; se procedió a aplicar una nueva técnica con el objetivo de conservar el diente, se realizó la exodoncia de los fragmentos involucrados, se realizó tratamiento pulpo radicular in vitro, verificándose por medio de la radiografía y a continuación se unieron dichos fragmentos con resina fotopolimerizable y aplicamos laserterapia e implante inmediato utilizando para la fijación una férula removible acrílica. La reposición del propio diente fracturado proporcionó una estética aceptable y pasado año y medio de evolución se comprobó que se mantiene en óptimas condiciones por lo que se ofrece una alternativa mas para el tratamiento de los dientes traumatizados con pronóstico desfavorable, contribuyéndose de esta forma a lograr una respuesta emocional psicosocial muy positiva del paciente y sus familiares.

Descriptores DeCS: **FRACTURAS DE LOS DIENTES/terapia; LASERS/uso terapéutico**

INTRODUCCIÓN.

Desde épocas tempranas las lesiones causadas en el complejo bucal por traumatismos, motivó el ingenio de los dedicados a solucionar las limitaciones fisiológicas que aquellos provocaban. El hombre recurrió a diferentes materiales como el oro, las piedras preciosas, cobre etc. e ideó técnicas tan insospechadas como incrustaciones, implantes y ferulizaciones. Se puede asegurar que la preocupación por las lesiones causadas por traumatismos sobre el complejo bucal es tan antigua como las evidencias de la profesión misma.^{1,2}

Sin lugar a dudas, la incidencia de las lesiones por traumas se incrementan con el propio desarrollo psicomotor del niño de forma geométrica y en proporciones en ocasiones alarmantes, considerándose que existen edades donde el auge de las actividades propias del niño con sus

congéneres expresadas por el juego, la práctica de deportes y los accidentes del tránsito propician prácticamente el 50% de estas lesiones, constituyendo los factores etiológicos más frecuentes, reportándose que el mayor número de estas, en dentición permanente ocurren, entre los 8 y 11 años con un pico en los 9 años de edad.^{3,4,5}

El tratamiento inmediato de los dientes traumatizados, constituye la clave del éxito y es de una importancia extraordinaria para la rehabilitación del paciente, tanto en lo funcional como en su estética facial y el restablecimiento del estado psíquico del paciente y de sus padres,⁶ lo que motivó la presentación de una nueva técnica de tratamiento, mostrándose las posibilidades de rehabilitación que tienen los pacientes jóvenes que sufren fracturas complicadas de corona y raíz

PRESENTACIÓN DE CASO.

Paciente masculino de 9 años de edad, que acude a consulta de Estomatología General Integral de la Clínica Estomatológica Docente de Güines, acompañado de su mamá, la cual refirió que hacía alrededor de 12 horas el niño sufrió una caída que le produjo fractura de uno de los dientes. Tanto el niño como la madre estaban muy deprimidos y angustiados, pues en el cuerpo de guardia al cual lo llevó de inmediato le dijeron que la solución era la extracción de dicho diente a lo cual ella se resistió y abandonó la consulta.

Al examen clínico se observó fractura oblicua que involucraba corona y raíz del incisivo central superior izquierdo (21) con movilidad marcada de la porción distal la cual provocaba dolor a mínimo contacto.

Al examen radiográfico se observó separación de los fragmentos que se extendía hasta la porción superior del tercio gingival, involucrando la pulpa dentaria, completa formación apical y ligero ensanchamiento del espacio periodontal.

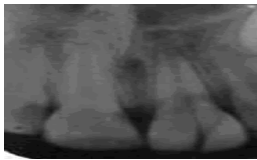


Figura 1: Condiciones en que llegó el diente inmediato al trauma.

Se solicitó la autorización de la madre para iniciar el tratamiento, explicándosele los posibles riesgos a los que se sometería, pues en realidad el pronóstico era según la bibliografía desfavorable;^{1,7,8} dado el consentimiento se procedió como sigue.

Discutido el caso con el ortodoncista, de inmediato se aseptica la cavidad bucal y se aplica anestesia infiltrativa, utilizando lidocaína al 2%; a continuación se coloca parafina en la corona del diente para eliminar trabas, lo que facilitó la toma de impresión con la cual se obtuvo un modelo sobre el cual se confeccionó el aparato que serviría de férula, (lo cual se explicará más adelante).

Con bisturí No15 se realizó la sindesmotomía, se retira el segmento distal con una pinza y seguidamente la exodoncia del resto del diente utilizando como forcep el universal superior (150), se colocó una torunda en el alveolo y se eligió para mantener las condiciones idóneas del diente

durante el transcurso del proceder clínico, la solución salina.

Se realizó el tratamiento pulpo radicular total extrabucalmente, utilizando en la preparación biomecánica del conducto juego de limas Hedström de la primera y segunda familia, como sustancia irrigadora el suero fisiológico y el agua de cal y la técnica de obturación de conducto de condensación lateral con gutapercha, la que se verificó por medio de la radiografía.⁹



Figura 2: Vista de la obturación del conducto antes del reimplante.

A continuación se realiza grabado ácido de los bordes de los fragmentos y se unen empleando resina fotopolimerizable Degufill.¹⁰

Se retira el coagulo del alveolo y se procede al reimplante del diente previa aplicación de láser a la superficie interna del alveolo y la externa de radicular, durante dos minutos utilizando la técnica de barrido comprobándose radiográficamente su correcta posición.^{11,12}

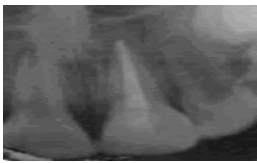


Figura 3: Reimplante del diente en el alveolo

Se coloca férula removible que consta de placa acrílica, sobreextendida a nivel del diente afectado y ganchos retentivos en forma de gota con la cual se mantuvo el diente en posición dentro de límites fisiológicos.

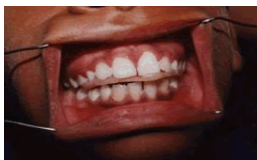

Figura 4: Vista frontal del paciente portando la férula

Al paciente se le indicó dieta blanda y se citó para aplicar cinco sesiones alternas de láser para aprovechar sus propiedades cicatrizante y regenerativa; se chequeó primero semanalmente, después quincenal; a los 21 días se retiró la férula comprobándose la recuperación total del diente tanto clínica como radiográficamente.

El control periódico se realizó de forma mensual hasta el año comprobándose que el diente se mantiene en óptimas condiciones.

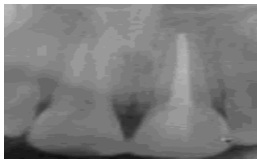


Figura 5: Chequeo al año de reimplantado

Se concluyó que la técnica aplicada ofrece una alternativa más para el tratamiento de los dientes traumatizados con pronóstico desfavorable.

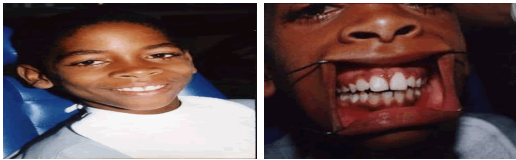

Figura 6 y 7: Imagen del paciente concluida la fase de tratamiento

COMENTARIO.

La técnica aplicada nos ofrece ampliar el arsenal terapéutico con que cuenta el estomatólogo general para la conservación de unidades dentarias que estarían destinadas a su pérdida por los criterios del tratamiento convencional.

Esta nueva modalidad es factible de realizarse en la consulta de atención primaria aunque se requiere de habilidad y destreza del profesional y el personal auxiliar.

Después de un año y medio de evolución se comprobó la eficacia del tratamiento.

La alegría y satisfacción del paciente y sus familiares es la mejor recompensa del éxito alcanzado.

REFERENCIAS BIBLIOGRÁFICAS.

1. Andreasen JO. Lesiones traumáticas de los dientes. 3 ed. Barcelona: Labor; 1984.
2. Correa JM, García Sarriá. Diagnóstico y tratamiento del trauma dental. Rev Cubana Estomatol 1997; 34 (2): 62-6.
3. Alenen PR. Definition componity. Dent Oral Epidemiol 1999; 27 (6): 394.
4. Andraesen J, Andraesen F. Lesiones traumáticas dentarias. Buenos Aires: Médica Panamericana; 1990.
5. González Naya G. El trauma de los dientes anteriores en el menor de 15 años (Trabajo para optar por el título de Especialista de 1er grado en Estomatología General Integral). Facultad de Estomatología. Ciudad de La Habana. 2001.
6. Andlaw RJ. Manual de Odontopediatría. México: McGraw-Hill Interamericana; 1999.
7. Añorga García R. Tratamiento de dientes anteriores traumatizados. Rev Cubana Estomatol 1967; 4 (1): 47-9.
8. Ministerio de Salud Pública, Dirección Nacional de Estomatología. Guías Prácticas Clínicas. 2002. Disponible en: www.sld.cu/bus/aps/tematicas.
9. Tratamiento del diente permanente avulsionado. Oper Dent Endod 1998; 2 (1): 3.

10. Barrancos MJ. Operatoria dental. 3 ed. Buenos Aires: Médica Panamericana; 1999.
11. Garrigó Andreu MI, Valiente Zaldivar C. Efectos biológicos de la radiación laser de baja potencia en la reparación hística. Rev Cubana Estomatol 1996; 33 (2): 64-8.
12. Andreasen JO, Borum MK, Jacobsen HL, Andreasen FM. Reimplantation of 400 avulsed permanent incisors, 4 factors related to periodontal ligament healing. Endod Dent Traumatol 1995; 11 (2): 76•89.

SUMMARY

A case of oblique complicated fracture of crown and root of central left superior incisor which extends up to the superior of the root which involves dentary pulp of a tooth with a complete apical formation is presented. A new technique with the objective of conserve the teeth was proceeded. The exodonty of the involved fragments was done. Radicular pulp treatment in vitro verifying by means of the radiography and then joined such fragments with photocurable resin and applying laser therapy and immediate implant with acrylic removable ferula was done. The replacement of the fractured teeth gave an acceptable aesthetics and after one half year of evolution we checked that it is in good conditions for that reason, it offers an alternative for the treatment of traumatized teeth with a unfavourable prognosis and we contribute in this way to obtain a very positive psychosocial emotional answer of the patient and his relatives.

Subject headings: **TOOTH FRACTURES/therapy; lasertherapeutic use**