



## Absceso pulmonar en edad pediátrica. Informe de caso Pulmonary Abscess in Children. Case Report

<sup>I</sup>Dr. Juan Carlos de la Torre Pére  

<sup>II</sup>Dra Silva Rojas Mercedes  

<sup>III</sup>Dra Marta Fundora Pére  


<sup>IV</sup>Dra. Elba Torres Martínez  

<sup>I</sup>Especialista de I grado en Pediatría. Instructor. Investigador Agregado. Hospital Materno Infantil Piti Fajardo. Facultad de Ciencias Médicas de Mayabeque Güines, Cuba.

<sup>II</sup>Especialista de II grado en Pediatría. Máster en Atención Integral al Niño. Investigadora y Profesora Auxiliar. Facultad de Ciencias Médicas de Mayabeque Güines, Cuba.

<sup>III</sup>Especialista de I grado en Medicina General Integral e Imagenología. Hospital Materno Infantil Piti Fajardo. Güines, Cuba.

<sup>IV</sup> Especialista de II grado en Medicina General Integral. Máster en Procederes Diagnósticos en Atención Primaria de Salud. Asistente. Facultad de Ciencias Médicas de Mayabeque. Güines, Cuba.

Autor para correspondencia: Dr. Juan Carlos de la Torre 

### RESUMEN

El absceso pulmonar es una enfermedad infrecuente en la edad pediátrica; pero no rara, de etiología diversa y la mayoría de las veces la resolución es con tratamiento médico conservador. Se presenta el caso con el objetivo de describir los elementos diagnósticos y terapéuticos ante un absceso pulmonar primario en un paciente pediátrico. Adolescente masculino de 17 años de edad, con antecedentes patológicos personales de epilepsia que lleva tratamiento con carbamazepina, una tableta cada 12 horas, presenta tos húmeda frecuente, con expectoración purulenta, sin sangre, de cinco días de evolución, fiebre de 39 °C y dolor torácico derecho de tres días de evolución. El paciente tiene una evolución satisfactoria con terapia antimicrobiana combinada.

**Palabras clave:** absceso pulmonar, neumonía bacteriana, *Staphylococcus aureus*

**Descriptores:** absceso pulmonar/ diagnóstico, neumonía bacteriana/ diagnóstico; pediatría; terapéutica

### ABSTRACT

Pulmonary abscess is an uncommon but not rare disease in children, of diverse etiology and most of the time the resolution is with conservative medical treatment. The case is presented with the objective of describing the diagnostic and therapeutic elements in the face of a primary pulmonary abscess in a pediatric patient. A 17-year-old male adolescent, with a personal pathological history of epilepsy who is being treated with carbamazepine, one tablet every 12 hours, presents frequent wet cough, with purulent expectoration, without blood, of five days of evolution, fever of 39 °C and right chest pain for three days of evolution. The patient has a satisfactory evolution with combined antimicrobial therapy.

**Key words:** pulmonary abscess; bacterial pneumonia; *Staphylococcus aureus*

**Descriptors:** lung abscess; pneumonia/ diagnosis, bacterial/ diagnosis; therapeutics ; pediatrics

## INTRODUCCIÓN

El absceso pulmonar es una infección supurada y circunscrita que provoca la destrucción del parénquima pulmonar y produce una o más cavidades mayores de 2 cm, de forma habitual con un nivel hidroaéreo y puede afectar a una o varias áreas del parénquima pulmonar.<sup>(1,2)</sup> Es una complicación infrecuente de la neumonía en la infancia.<sup>(3)</sup>

Los abscesos pulmonares, según la duración de los síntomas, se clasifican como "agudos" (menor de cuatro semanas) o "crónicos" (mayor de cuatro a seis semanas).<sup>(4)</sup>

Se caracterizan como primarios aquellos que cursan sin lesión pulmonar previa y se observan con más frecuencia en menores de tres años de edad, mientras que los secundarios, ocurren en presencia de situaciones subyacentes tales como fibrosis quística, inmunodeficiencias primarias, malformaciones, neumonías bacterianas, entre otros.<sup>(1,3,5)</sup>

Los abscesos pulmonares son causados por microorganismos anaerobios (*Clostridium perfringens*, *septicum* y *el peptoestreptococo*); sin embargo, son frecuentes infecciones mixtas en las que participan microorganismos de la flora orofaríngea. En determinadas circunstancias, cualquier agente patógeno puede producir un absceso, los microorganismos que se aíslan con más frecuencia son *Staphylococcus aureus*, seguido por *Streptococcus pneumoniae*, *Streptococcus* aerobios y anaerobios, y numerosos microorganismos gramnegativos.<sup>(1,3,4)</sup>

El diagnóstico se basa en el estudio radiológico del tórax, RxT y la ecografía torácica. El patrón estándar del tratamiento es la administración precoz de antibióticos con cobertura antiestafilocócica y para gérmenes anaerobios de forma general la recuperación clínica y radiológica es completa y solo los pacientes que no responden al tratamiento médico son tributarios del tratamiento quirúrgico.<sup>(1,3)</sup>

El objetivo de este trabajo es describir los elementos diagnósticos y terapéuticos ante un absceso pulmonar primario en un paciente pediátrico.

### Presentación del Caso.

Adolescente masculino de 17 años de edad, con Antecedentes Patológicos Personales (APP) de epilepsia que lleva tratamiento con carbamazepina, 1 tableta cada 12 h.

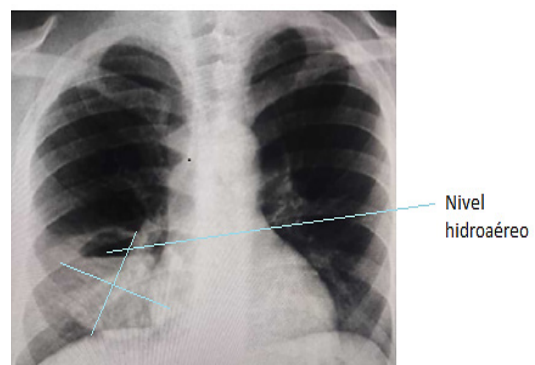
Es traído al cuerpo de guardia del Hospital Materno Infantil Piti Fajardo, de Güines, Mayabeque, el día siete de agosto del 2023, por presentar tos húmeda frecuente, con expectoración purulenta, sin sangre, de cinco días de evolución, fiebre de 39 °C y dolor torácico derecho de tres días de evolución.

### Hallazgos clínicos:

- Apariencia y estado general: normal,
- Peso: 67Kg
- Talla: 1.70cm
- Valoración nutricional peso y talla: de 75 a 90 percentil (eutrófico)
- Mucosas: normocoloreadas y húmedas
- Sistema respiratorio: No polipnea, ligero tiraje intercostal, murmullo vesicular disminuido en tercio inferior del hemitórax derecho con crepitantes a la auscultación
- Frecuencia Respiratoria (FR): 20 por minutos
- Saturación de oxígeno: 99 %
- No se hallan otros signos al examen físico, estabilidad hemodinámica

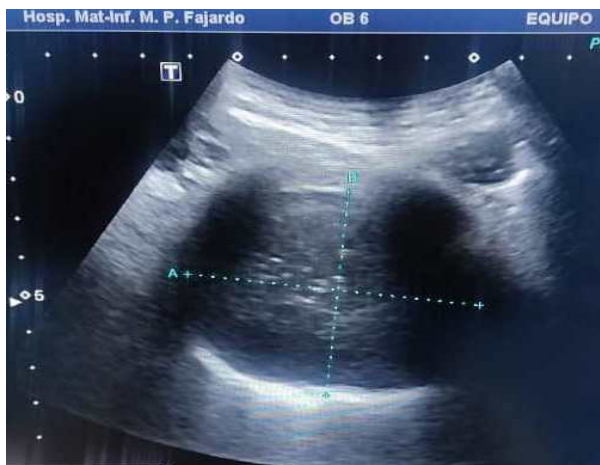### Exámenes complementarios al ingreso:

- Hemograma:
- Hemoglobina (Hb): 125g/l
- Hematocrito (Hto): 0.37
- Leucograma: conteo global 15x 10<sup>9</sup> /l, a predominio de polimorfonucleares: 89 %
- Linfocitos: 11%
- Reactantes de la fase aguda:
- Velocidad de Sedimentación Globular (VSG): 95 mm/h
- Proteína C Reactiva (PCR): 48mg/dl
- Test de COVID: negativo.
- Hemocultivo: *Staphylococcus aureus* resistente a la metilicina
- Analítica sanguínea hepática y renal: normal
- Prueba de Tuberculina: no reactor.
- Rx T: vista anteroposterior (AP) donde se observa imagen radiotransparente de bordes bien definidos con nivel hidroaéreo en su interior y engrosamiento de sus paredes, en lóbulo medio, compatible con absceso pulmonar derecho, ver figura 1.



**Fig. 1.** Imagen de absceso lóbulo inferior del pulmón derecho. Historia clínica

Ecografía de tórax: imagen hiperedensa con ecolúcidese y presencia de gas en el interior, compatible con absceso pulmonar derecho, ver figura 2.



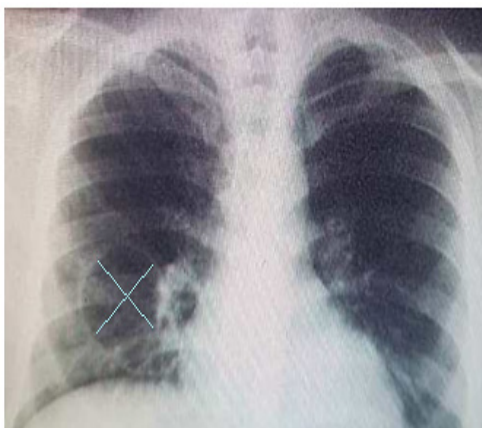**Fig. 2.** Imagen hiperedensa con ecolúcidese y gas en el interior. Historia clínica

### **Evaluación diagnóstica.**

Se valora en colectivo y se decide remisión a la Unidad de Cuidados Intensivos Pediátricos (UCIP) del hospital Pediátrico William Soler, por no tener UCIP en la provincia y se indica tratamiento con ceftriaxona a 150 miligramos por kilogramo de peso por día (mg/kg/d) en dos subdosis, por Vía Endovenosa (VE), asociado a clindamicina 40 mg/kg/d en tres subdosis, VE por 21 días.

### **Seguimiento y resultado.**

Durante la evolución en la UCIP se mantiene estable hemodinámicamente, con buen estado general, sin dificultad respiratoria, la fiebre cede a las 48 horas del tratamiento antimicrobiano y se egresa a los 22 días, por la mejoría clínica y la lesión radiológica, al comparar la figura tres con la uno, con seguimiento por consulta externa y por el área de salud, se observa la disminución del tamaño del absceso y desaparición del nivel hidroaéreo, ver figura 3.



**Fig. 3.** Mejoría de la lesión radiológica. Historia clínica

**Declaración ética moral.** Se cumple con los principios fundamentales de la declaración de Helsinki, de 1964, beneficencia y no maleficencia, justicia social o principio de no discriminación y principio de autonomía de decisión del paciente.

Se obtiene el consentimiento informado, donde se declara que toda la información es utilizada en beneficio de la ciencia y se garantiza la confidencialidad de los datos personales del paciente.

### **DISCUSIÓN**

El absceso pulmonar es un problema infeccioso poco frecuente en pediatría, con una incidencia estimada de 0.7 por 100 000 ingresos cada año, se considera una enfermedad de baja prevalencia; pero con importante morbilidad y mortalidad.<sup>(1,6,7)</sup>

Algunos estudios coinciden en que los abscesos pulmonares comunitarios se deben a infecciones mixtas, con predominio, hasta en el 93 % de los pacientes, de bacterias anaerobias que se encuentran en la flora microbiana normal de la boca y del intestino superior, por ejemplo: *Peptos-treptococcus*, *Bacteroides*, *Prevotella*, *Fu-sobacterium*.<sup>(1,4)</sup> Esto se relaciona al *Staphylococcus aureus* como agente etiológico de absceso pulmonar y neumonías necrotizantes, en pacientes donde se aplican procedimientos invasivos como la ventilación mecánica.<sup>(1)</sup> En determinadas circunstancias, se aíslan con más frecuencia son *Staphylococcus aureus*, seguido por *Streptococcus pneumoniae*, estreptococos aerobios y anaerobios, y numerosos microorganismos gramnegativos.<sup>(8)</sup>

Existen factores favorecedores para la formación de abscesos pulmonares y son aquellos que determinan circunstancias proclives a la aspiración como la intoxicación alcohólica aguda, traumatismo de cráneo con pérdida de conocimiento, crisis convulsivas, abundantes focos sépticos e instrumentación en la vía aérea superior.<sup>(1)</sup>

La presentación habitual es insidiosa, en la edad pediátrica la sintomatología del absceso pulmonar se localiza en el aparato respiratorio, con fiebre, tos y dificultad respiratoria, se asocia con Neumonías Adquiridas en la Comunidad (NAC).<sup>(2)</sup>

Si los abscesos pulmonares son causados por bacterias anaeróbicas o mixtas incluyen síntomas y signos inespecíficos que duran varias semanas y se asemejan a la tuberculosis, como

fiebre con sudores nocturnos, dolor torácico sordo, fatiga, anorexia, pérdida de peso y tos productiva con fétidos y en ocasiones, esputo sanguinolento. Sin embargo, si los microorganismos aeróbicos son los patógenos responsables, la progresión clínica es más rápida y da como resultado una neumonía que no se resuelve con tratamiento habitual. Así mismo se describe una condición clínica progresiva, después de una infección viral en niños más pequeños.<sup>(4)</sup>

La persistencia de síntomas respiratorios, en forma prolongada debe hacer sospechar que el cuadro inicial se complica y surge un absceso, por lo que debe investigarse a través de estudios de imágenes. En los niños, la RxT detecta hasta el 41 % de los casos de neumonía necrotizante, a diferencia de la Tomografía Axial Computarizada (TAC) la sensibilidad es superior, ya sea para la localización o para medir el tamaño y volumen del absceso.<sup>(1,2,9)</sup>

El diagnóstico etiológico se realiza mediante el aislamiento del microorganismo en sangre, líquido pleural y otras colecciones purulentas. Los cultivos de esputos y secreciones del tracto respiratorio superior, no son adecuados para la detección de patógenos anaeróbicos, debido a su frecuente contaminación de la flora normal de la cavidad oral.<sup>(1,9)</sup>

Los cultivos de esputo son útiles para identificar microorganismos aeróbicos como *Klebsiella* spp, *Staphylococcus aureus* y *Pseudomonas aeruginosa*. Los hemocultivos y los cultivos de líquido pleural suelen ser negativos y las técnicas broncoscópicas se emplean ante la sospecha de obstrucción endobronquial, patógenos infrecuentes como: hongos, micobacterias y parásitos o inmunodeficiencia, siempre que el estado físico del paciente lo permita.<sup>(4)</sup>

La introducción de los antimicrobianos en la práctica clínica mejora la incidencia y el pronóstico del absceso pulmonar y se han manejado con éxito durante años con ciclos prolongados de antibióticos. El desarrollo de los antimicrobianos determina que del 80 al 90 % de los pacientes tengan una evolución favorable con tratamiento médico.<sup>(1,6,10)</sup>

La dificultad de identificar el agente etiológico, en el momento del diagnóstico, hace que el tratamiento inicial del absceso pulmonar sea empírico con antibióticos de amplio espectro, si se tienen en cuenta las bacterias causantes y la resistencia antimicrobiana. La clindamicina de 600 mg cada ocho horas, seguidos de 150

a 300 mg cada seis horas, por vía oral, se considera el antibiótico de primera elección para el tratamiento de infecciones pulmonares por anaerobios. Las combinaciones de  $\beta$ -lactámicos e inhibidores de  $\beta$ -lactamasa, amoxicilina, clavulanato, ampicilina y sulbactam se presentan como agentes efectivos para los abscesos pulmonares, adquiridos en la comunidad.<sup>(4)</sup>

La duración óptima de la terapia antimicrobiana es de tres a seis semanas, depende de la resolución radiológica completa o la estabilización de una pequeña lesión residual y puede prolongarse a varios meses, más de 2, cuando la lesión inicial es de gran tamaño, un diámetro mayor a seis cm.<sup>(4)</sup>

Aparte de la duración del tratamiento antibiótico, el aspecto más controvertido del tratamiento es la conveniencia de realizar técnicas invasivas de aspiración o drenaje del contenido del absceso. Esta opción suele reservarse para pacientes con mala evolución con el tratamiento médico. El drenaje percutáneo de abscesos, con guía radiológica es el método preferido para el tratamiento de un amplio espectro de abscesos, distribuidos en diferentes compartimientos del cuerpo. La seguridad, eficacia y facilidad del manejo percutáneo con guía radiológica ha revolucionado su tratamiento.<sup>(11,12)</sup>

El paciente que se ha presentado tiene como factor favorecedor el APP de epilepsia, por esto con las crisis convulsivas, tiene la posibilidad de aspiraciones; pero no de lesión pulmonar, presenta un cuadro de manifestaciones respiratorias acompañado de fiebre, tiraje y dolor torácico. En el aspecto humoral, se observa leucocitosis a predominio de neutrófilos, la VSG acelerada, así como la elevación de la Reacción en Cadena de la Polimerasa (PCR). En la RxT se evidencia en una imagen radiotransparente de bordes bien definidos, con nivel hidroaéreo en su interior y engrosamiento de sus paredes, esto unido a los resultados microbiológicos, permiten llegar al diagnóstico de absceso pulmonar primario.

Se concluye que la evolución del paciente es favorable con el tratamiento combinado de cefalosporina de tercera generación a dosis máxima de 150 mg/kg al día y clindamicina.

## REFERENCIAS BIBLIOGRÁFICAS

1. Calzado Villar I, Hernández Dinza PA, León Cabrera C, López Rivera Y. Absceso pulmonar primario en un lactante. Rev Cubana Pediatr [Internet]. 2023[citado 23 Ago 2023];95:e2238:2-3.

Disponible en: <https://revpediatria.sld.cu/index.php/ped/article/view/2238/1577>

2.Samudio Domínguez GC, Ortiz Cuquejo LM, Coronel J, Centurión I, Pérez Regalado D. Primary pulmonary abscess in pediatrics. Case reports and a review of the literature. *Pediatr*. 2018; 45(1):59-64. doi: <https://doi.org/10.31698/ped.45012018008>

3.Moral L, Rabaneda L, Toral T. Absceso pulmonar en la infancia. *Open Respiratory Archives*. 2021 Jun - Abr; 3(2). doi: <https://doi.org/10.1016/j.opresp.2021.100085>

4.Puya-Quinto JA, Astudillo-Córdova MC, Cueva-Albán PA, Merino-Aguilar DS. Tratamiento de absceso pulmonar mediante drenaje percutáneo. *RECIMUNDO* [Internet]. 2021 [citado 23 Ago 2023];5(1):217-26. Disponible en: <https://recimundo.com/index.php/es/article/view/1000/1652>

5.Mohapatra MM, Rajaram M, Mallick A. Clinical, Radiological and Bacteriological Profile of Lung Abscess - An Observational Hospital Based Study. *Open Access Maced J Med Sci*. 2018;6(9):1642-46. Disponible en: <https://pmc.ncbi.nlm.nih.gov/articles/PMC6182528/>

6.Escamilla JM, López D, Osorio M, Arrieta A. Absceso pulmonar con fístula neumocutánea. *Neumol Pediatr*[Internet]. 2020 [citado 23 Ago 2023];15(3):411-3. Disponible en: [https://www.researchgate.net/publication/348782430\\_ABSCESO\\_PULMONAR\\_CON\\_FISTULA\\_NEUMOCUTANEA](https://www.researchgate.net/publication/348782430_ABSCESO_PULMONAR_CON_FISTULA_NEUMOCUTANEA)

7.Benavides-Villalobos JD, Fallas-Casares DA. Absceso pulmonar con presentación atípica: reporte de caso. *Rev UH Ciencias Salud* [Internet]. 2020 [citado 23 Ago 2023];6(3):143-7. Disponible en: <https://www.uhsalud.com/index.php/revhispano/article/view/441/273>

8.Kuhajda I, Zarogoulidis K, Tsirgogianni K, Tsavlis D, Kioumis I, Kosmidis CH, et al. Lung abscess-etiology, diagnostic and treatment options. *Ann Transl Med*. 2015 [citado 23 Ene 2023];3(13):1-9. Disponible en: <https://www.ncbi.nlm.nih.gov/pmc/articles/PMC4543327/>

9.Carvalho JS, Paixão Marques D, Oliveira I, Vieira AC. Unusual case of a giant lung abscess initially misdiagnosed and treated as an empyema. *BMJ Case Rep*[Internet]. 2019 [citado 23 Ago 2023];12(5): e228849. Disponible en: <https://pmc.ncbi.nlm.nih.gov/articles/>

[PMC6536180/pdf/bcr-2018-228849.pdf](https://pmc.ncbi.nlm.nih.gov/pmc/articles/PMC6536180/pdf/bcr-2018-228849.pdf)

10. Mederos-Curbelo ON, Romero-Díaz CA, Barrera-Ortega JC, Castellanos-González JA, Beato-Santos VJ. Resultados del tratamiento quirúrgico de las colecciones de pus del pulmón. *Rev. Cub. Cir.* [Internet]. 2017 Abr-Jun [citado Jul de 2024];56(2): [aprox.11 p.]. Disponible en: <https://revcirugia.sld.cu/index.php/cir/article/view/502/245>

11.Valdez JA, Rubini C, Rojas VMN. Manejo percutáneo del absceso pulmonar. Presentación de un caso. *Revista Médica Herediana* [Internet]. 2013[citado Jul de 2024];4(1):[Aprox. 4 p.]. Disponible en: <https://www.researchgate.net/publication/299524768>

12.Moral L, Rabaneda L, Toral T. Absceso pulmonar en la infancia. *Open Respiratory Archives*.2021;3(2). doi: <https://doi.org/10.1016/j.opresp.2021.100085>

#### **Conflicto de intereses**

Los autores declaran no tener conflicto de intereses para la publicación del artículo.

**Citar como:** de la Torre Pérez JC, Silva Rojas M, Fundora Pérez M, Torres Martínez E. Absceso pulmonar en edad pediátrica. Informe de caso. *Medimay* [Internet]. 2024 [citado: fecha de citado];31:e2580. Disponible en: <https://revcmhabana.sld.cu/index.php/rcmh/article/view/2580>

-

**Contribución de autoría.**

Participación según el orden acordado por cada uno de los autores de este trabajo.

<b>Autor</b>	<b>Contribución</b>
Dr. Juan Carlos de la Torre Pérez	Conceptualización, curación de datos, análisis formal, validación, metodología, administración del proyecto, redacción (borrador original, revisión y edición).
Dra. Mercedes Silva Rojas	Curación de datos, análisis formal, validación, metodología, visualización, redacción (revisión y edición).
Dra. Marta Fundora Pérez	Curación de datos, análisis formal, redacción (revisión y edición).
Dra. Elba Torres Martínez	Curación de datos, redacción (revisión y edición).



Este artículo se encuentra protegido con una [licencia de Creative Commons Reconocimiento- No Comercial 4.0 Internacional](https://creativecommons.org/licenses/by-nc/4.0/), los lectores pueden realizar copias y distribución de los contenidos, siempre que mantengan el reconocimiento de sus autores.