

HOSPITAL MATERNO “MANUEL PITI FAJARDO”. GÜINES

## ECOCARDIOGRAFÍA DOPPLER EN LAS PATOLOGÍAS OBSTÉTRICAS

*Dr. Guillermo Hernández Guillama<sup>1</sup>, Dra. Leticia González García<sup>1</sup>, Dr Carlos García Guevara<sup>2</sup>, Dra. Nancy Romero Leal<sup>3</sup>*

1. Especialista de I grado en MGI y I grado en Ginecología y Obstetricia. Profesor Instructor. Master en Atención Integral a al Mujer.
2. Especialista de I grado en MGI y Pediatría. Profesor Instructor. Master en Atención Integral al Niño.
3. Especialista de I grado en MGI y Pediatría. Profesor Instructor. Master en Enfermedades Infecciosas.

### RESUMEN

Se realizó una revisión bibliográfica sobre la hemodinámica feto placentaria y sus variantes fisiológicas normales, así como los distintos parámetros de la ecocardiografía Doppler y su aplicación para el diagnóstico y seguimientos de fetos con patologías asociadas como Hipertensión Arterial, Crecimiento Intrauterino Retardado, Diabetes mellitus, anemia fetal y discordancia intergemelar. Se constató la importancia de este método no invasivo en la medicina materno fetal lo que permite recomendar el adiestramiento e incorporación de esta práctica en la atención prenatal a los diferentes niveles. Para realizar este trabajo se consultaron bibliografías en la base de datos electrónica accesible en el momento del estudio, libros de textos en formato digital y conferencias impartidas en el diplomado de ecocardiografía fetal 2008 en el Cardiocentro “William Soler”.

Descriptores DeSC: **ECOCARDIOGRAFÍA; HIPERTENSIÓN; DIABETES MELLITAS; ANEMIA NEONATAL**

### INTRODUCCIÓN

Desde la década de los 80, las técnicas de ecografía Doppler han permitido entender de manera

más precisa la hemodinámica feto-placentaria y sus variantes fisiológicas, así como reconocer los cambios patológicos generados en el feto ante diferentes tipos de lesión y actuar de forma oportuna para contribuir en la disminución de los índices de morbilidad y mortalidad neonatal. Sin embargo para un importante número de profesionales de la salud continúa siendo poco conocida y no aplicada en su labor diaria.<sup>1</sup>

Para la realización de la misma se debe conocer la técnica para su aplicación y su utilidad permitiendo su uso por los profesionales en su práctica diaria como método diagnóstico no invasivo de patologías asociadas a la gestación.

Se utilizaron diferentes fuentes de información: bases de datos bibliográficos, MEDLINE, EBSCO y la literatura de publicaciones de instituciones nacionales e internacionales relacionadas con la atención obstétrica y algunos clásicos de la temática, localizados en los órganos de información del Sistema Nacional de Ciencias Médicas.

Las búsquedas se hicieron en inglés y español en la página Web de Infomed, Revista Cubana de Ginecoobstetricia y revistas de otros países latinoamericanos, y temas impartidos en el curso de entrenamiento en ecocardiografía fetal impartido en el cardiocentro “William Soler”.

## DESARROLLO

### **Circulación materna y fetal:**

El feto obtiene el oxígeno a partir de la placenta y a través de la vena umbilical. Este volumen de oxígeno debe ser distribuido de manera óptima a los órganos que requieren mayor aporte como el corazón y el cerebro. Para lograr esto el feto cuenta con cuatro shunts fisiológicos (ductus venoso, foramen oval, ductus arterioso y arteria umbilical) que permiten que la sangre con una concentración más alta de oxígeno llegue rápidamente a su destino y que a nivel placentario se de un intercambio adecuado de nutrientes y fluidos.<sup>2,3</sup>

La sangre altamente oxigenada ingresa al feto por la vena umbilical, de allí el torrente sanguíneo que viene por este vaso toma dos rutas: la vena hepática izquierda (que lleva los nutrientes al hígado) o el ductus venoso (que se une a la vena cava inferior). El ductus es una estructura vascular muy pequeña, que por tener un calibre menor que el de la vena umbilical actúa como un acelerador de flujo. La sangre altamente oxigenada ingresa a una mayor velocidad a la vena cava inferior y así evita ser mezclada con la sangre poco oxigenada que transporta este vaso<sup>4</sup>, de la misma manera, esa mayor velocidad de flujo sanguíneo facilita su paso de la aurícula derecha a la aurícula izquierda a través del foramen oval. De esta forma, sangre con un alto contenido de oxígeno llega al ventrículo izquierdo y a través de la aorta es transportada al corazón (arterias coronarias) y cerebro (tronco braquiocefálico). Sin embargo, no toda la sangre procedente del ductus venoso toma esta ruta.

Parte de ese volumen pasa de la aurícula derecha al ventrículo derecho y de allí es eyectado por la arteria pulmonar. Para obviar la circulación pulmonar, poco funcional en estado fetal, existe un tercer shunts que es el ductus arterioso, que une la arteria pulmonar con la aorta descendente y así facilita que esa sangre sea rápidamente distribuida al resto de la economía corporal. Finalmente, la sangre con poco contenido de oxígeno es llevado a la placenta a través de la arteria umbilical para que allí se genere un intercambio gaseoso y nutricio.

A medida que avanza la gestación, la circulación fetal se hace más parecida a la del adulto. De esta manera la circulación pulmonar se vuelve más funcional y contribuye, cada vez en mayor proporción al llenado del ventrículo izquierdo,<sup>1,3</sup>

### **Circulación uterina materna:**

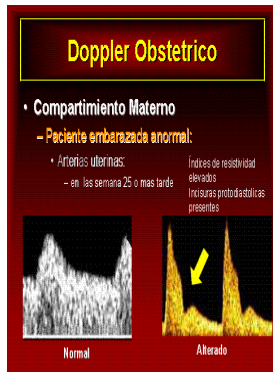El útero se irriga a partir de las arterias uterinas. La rama principal de cada arteria penetra en el útero justo por encima del cervix y asciende por sus bordes laterales. De ellas parten arterias arcuatas las cuales dan múltiples ramas de vasos penetrantes llamadas arterias radiales, que se dirigen hacia la cavidad uterina dando arterias espirales, los vasos nutricios del endometrio.

Después de la concepción se producen importantes cambios histológicos en las arterias espirales, la desaparición de la lámina elástica interna (fina capa de membrana basal entre el endotelio y el músculo liso en la capa media de los vasos), que se produce en las ramas que irrigan la decidua y en las arterias espirales que se abren al emergente espacio intervelloso.

Después el trofoblasto penetra en las arterias espirales, y la media es remplazada por una matriz que contiene citotrofoblasto, restos celulares y fibras de fibrinas. Estos cambios están limitados a la decidua durante el primer trimestre y se extiende hacia el miometrio al principio del segundo trimestre.

La arteria uterina es un ente dinámico durante todo el embarazo. Este vaso en estadios iniciales de la gestación presenta un patrón de bajo flujo y alta resistencia, asociado a presencia de incisura prediastólica en la valoración Doppler<sup>5</sup>. Alrededor de la octava a novena semana de gestación se da la primera ola de invasión trofoblástica que genera cambios iniciales en la vasculatura placentaria. Luego alrededor de las 15-16 semanas de embarazo se da la segunda ola de invasión, la cual genera una pérdida de la capa muscular de las arterias espirales llevando a un cambio profundo en los patrones de flujo de la arteria uterina, convirtiéndola en un vaso de baja resistencia, altos volúmenes diastólicos (aumento hasta 10 veces sobre el flujo basal) y además pérdida de la incisura <sup>6</sup>.

La forma de buscarla, consiste en la colocación del transductor en la fosa ilíaca materna por dentro de la espina ilíaca antero superior. Allí se visualiza la arteria uterina cruzando a la ilíaca externa, luego se activa el power Doppler o el Doppler color y aparecerá la arteria uterina cruzando a la ilíaca. El punto exacto para ubicar el Doppler es justo antes del entrecruzamiento



Los índices utilizados para valorar la arteria uterina son la relación sístole/ diástole (S/D), el índice de pulsatilidad (IP), el índice de resistencia (IR) y el índice de la cisura (de poco uso en la actualidad) <sup>9</sup>. Los puntos de corte para la normalidad son los siguientes:

1. S/D: con valor menor de 2, 4.
2. IR: menor de 0,56.
3. IP: menor de 1.45

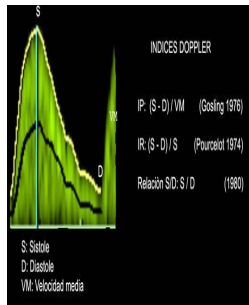


Figura 1: Esquema de los índices utilizados en obstetricia

A medida que aumentan los flujos, las resistencias caen. De todos ellos el que tiene mayor uso y aplicabilidad es el índice de pulsatilidad y en la actualidad se toma un promedio de los resultados de ambas arterias uterinas y ese es el reportado <sup>9,10</sup>.

Los parámetros usados para describir las ondas de velocidad cardíacas fetales difieren de las que son usadas en los vasos periféricos. En los vasos periféricos son medidos los índices de pulsatilidad, índices de resistencias y relación sístole/diástole. Estos índices son derivados por la relación relativa entre la velocidad sistólica y diastólica y son independientes de los valores de velocidad absolutas y del ángulo de incidencia entre el transductor Doppler y la línea de flujo sanguíneo <sup>11</sup>.

Los parámetros usualmente usados para describir las ondas de velocidad cardíacas son:

1. El pico de velocidad (PV): la velocidad máxima en un momento dado (sístole, diástole) en el espectrum Doppler
2. El tiempo para el pico de velocidades o de aceleración (TPV): intervalo de tiempo entre el inicio de la onda y el pico.
3. El tiempo de velocidad integral (TVI): es calculado por planimetría del área bajo el

espectrum Doppler.

4. La evaluación de la Fuerza de Eyección Ventricular (VEF): también ha sido usada para estudiar la función cardíaca fetal.

La VEF se basa en la segunda ley del movimiento de Newton que estima la energía transferida por el ventrículo derecho y el ventrículo izquierdo al trabajo realizado por aceleración del flujo sanguíneo dentro de las circulaciones pulmonar y sistémica respectivamente. Este índice está menos influenciado por los cambios en precarga y poscarga que los otros índices del Doppler.

La fuerza es un producto de la masa por la aceleración. El componente de la masa es la masa sanguínea acelerada dentro del tracto de salida sobre un intervalo de tiempo dado y puede ser calculado como el producto de la densidad de la sangre (1.055), el área valvular, el tiempo de velocidad del flujo integral durante la aceleración (FVIAT). El componente de aceleración de la ecuación es estimado como el PV dividido por el TPV

$$VEF = (1.055) \times \text{área valvular} \times (FVIAT) \times (PV + TPV)$$

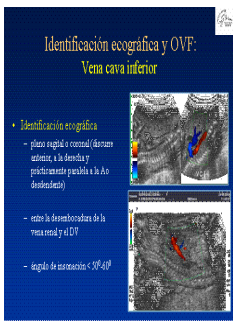En el feto las ondas de velocidad del flujo sanguíneo pueden ser grabadas en todos los niveles cardíacos que incluyen el retorno venoso, Foramen oval, válvulas auriculo-ventriculares, tractus de salidas, arteria pulmonar y ductus arterioso <sup>11</sup>.

### **Circulación venosa:**

La velocidad de onda de flujo sanguíneo puede ser medida desde la vena cava superior, vena cava inferior (VCI), venas hepáticas y pulmonares así como las venas umbilicales.

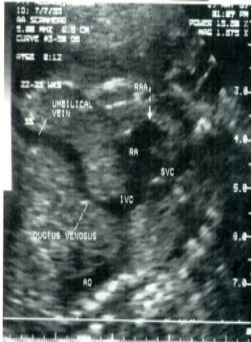La velocidad de onda de la VCI es tomada justamente distal a su entrada en el ductus venoso y se caracteriza por un perfil trifásico con una onda adelantada inicial asociada a la sístole ventricular, una segunda onda de menores dimensiones ocurriendo durante el inicio de la diástole y una tercera onda con flujo revertido durante la contracción atrial.

El índice más usado en el estudio de la vena cava inferior es el índice de precarga. Este índice es la relación entre el pico máximo de velocidad durante la contracción atrial y la velocidad pico durante la sístole. Está relacionado con el gradiente de presión entre la aurícula derecha y ventrículo derecho durante el final de la diástole, cuya función es la capacidad ventricular y la presión ventricular del final de la diástole<sup>11</sup>.

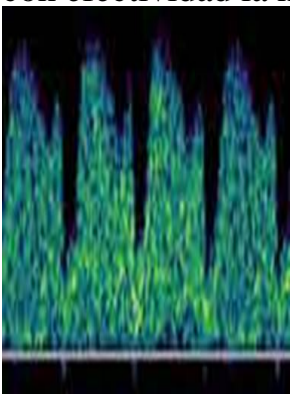


## Morfología y localización del ductus venoso (DV):

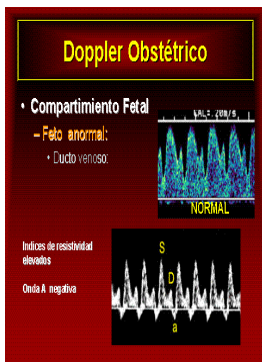
El ductus venoso puede ser visto con una sección transversa de la parte alta del abdomen fetal a nivel de su origen desde la vena umbilical. Usando el mapeo de flujo a color, el volumen muestra del Doppler pulsado es situado justo encima de su entrada (cerca de la vena umbilical), en el punto de máxima velocidad de flujo expresada por la brillantez del color.



La onda del ductus venoso en condiciones normales es de tipo bimodal (dos picos), monofásica (no traspasa la línea de base) y, quizás lo más importante de ella, es que la contracción atrial es positiva (onda A). Cuando se dan alteraciones en su morfología, esta consiste básicamente en la pérdida de la positividad de la contracción auricular lo cual podría suponer un mecanismo incipiente de falla cardiaca y además un marcador de aneuploidías y cardiopatías. Entre los índices sugeridos para el estudio del ductus se ha determinado que la relación entre velocidad pico en sístole a la velocidad en contracción atrial (S/A) constituye un parámetro que describe con efectividad la hemodinámica del ductus venoso <sup>11,12</sup>.



El ductus venoso (DV) es el reflejo de la función del ventrículo izquierdo y permite hacerse una idea de la precarga y contractilidad miocárdica. En procesos que llevan a hipoxemia crónica hay una alteración de la función miocárdica así como flujo revertido al final de la diástole, esto se refleja en la morfología Doppler de las ondas del ductus venoso (inversión de la onda A). Esta morfología anómala sugiere que el feto está empezando un proceso de descompensación hemodinámica<sup>1</sup>.



La morfología de las ondas de velocidad desde las venas hepáticas es iguales a las de la vena cava inferior.

La velocidad de las venas pulmonares puede ser tomada desde el nivel de su entrada en aurícula izquierda. Su morfología es característica por su velocidad positiva durante la contracción atrial. La diferencia con la morfología de la velocidad de onda entre vena cava inferior y venas pulmonares es interesante y refleja la diferencia hemodinámica atrial en los lados derechos e izquierdos <sup>11</sup>.

El flujo sanguíneo de la vena umbilical es continuo. En embarazos normales, las pulsaciones en el flujo venoso umbilical ocurren antes de las 12 semanas. Esto es secundario a la rigidez de los ventrículos en esta edad gestacional causando un alto porcentaje de inversión del flujo en la vena cava inferior.

La presencia de pulsaciones en la vena umbilical más tarde en la gestación indica compromiso cardiaco severo <sup>11</sup>.

### **Válvulas Auriculo-Ventriculares:**

Las ondas de velocidad de flujo en las válvulas auriculoventriculares se caracteriza por 2 picos diastólicos correspondientes al llenado ventricular temprano (Onda E) y el llenado ventricular activo durante la contracción atrial (onda A). La relación entre las ondas E y A es el índice aceptado de la función ventricular diastólica y es expresión de la adaptabilidad cardiaca y las condiciones de precarga<sup>11</sup>.

### **Regurgitación tricuspídea:**

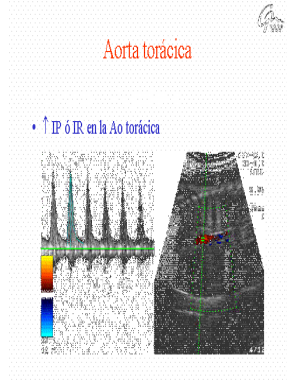
El mecanismo fisiopatológico implicado en la génesis de la regurgitación tricuspídea es similar al observado en la alteración del ductus venoso y básicamente corresponde a una falla cardiaca temprana.

Normalmente en el feto hay un grado de regurgitación fisiológica, cuya velocidad usualmente no excede los 50 cm/s. Se considera entonces que dicho parámetro es positivo cuando su velocidad sobrepasa los 80 cm/s <sup>13</sup>.

Su utilidad como marcador aislado de aneuploidías no ha podido ser comprobado, sin embargo al compararse con otros parámetros la sensibilidad de ellos en conjunto aumenta, llegando a ser del 95% con una tasa de falsos positivos menor del 5 % <sup>14</sup>.

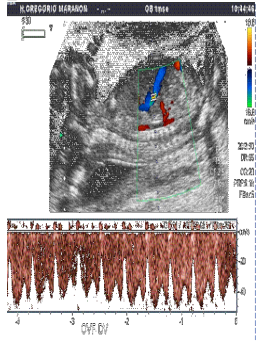
### Tractos de salida del flujo:

Las ondas de velocidad de flujo típicas desde la aorta son mostradas respectivamente.



Los índices más usados son la velocidad pico y el tiempo de velocidad pico.

La velocidad pico es influida por varios factores incluyendo el tamaño del orificio valvular, la contractilidad y la poscarga mientras que el tiempo de la velocidad pico se relaciona con la presión arterial <sup>11</sup>.



### Flujo sanguíneo coronario:

Puede ser visualizado con el uso de equipo de ultrasonido de alta resolución y ecografía Doppler a color. En fetos normales ambas arterias coronarias pueden ser identificadas después de las 31 semanas de gestación bajo óptimas condiciones de imagenología fetal. En fetos comprometidos estos vasos pueden ser identificados en edades gestacionales más precoces, posiblemente por un aumento del flujo sanguíneo coronario <sup>11</sup>.

### Vasos pulmonares:

Las velocidades de las ondas pueden ser tomadas desde las arterias pulmonares derecha e izquierda o de los vasos periféricos en el pulmón. La morfología cambia según el sitio donde se estudie con incremento progresivo en el componente diastólico en los vasos más dístales. Su análisis puede ser útil en el estudio de la circulación pulmonar y su normal desarrollo <sup>11</sup>.



## **Rangos normales de los índices de ecografía Doppler.**

Con el advenimiento del ultrasonido transvaginal ya puede medirse las ondas de velocidad de flujo cardiaco desde las 8 semanas en adelante. Pueden ocurrir marcados cambios a todos los niveles cardiaco entre las 8 y 20 semanas.

La precarga en la vena cava inferior disminuye significativamente.

La razón E/A en los dos niveles aurículo-ventriculares aumenta dramáticamente.

La velocidad pico y el tiempo de velocidad pico en el tracto de salida aumenta siendo particularmente evidente a nivel de la válvula pulmonar.

Estos cambios sugieren un rápido mejoramiento de la adaptabilidad ventricular y una desviación mayor del gasto cardiaco hacia ventrículo derecho. Esto último es probablemente secundario a una disminución de la poscarga en ventrículo derecho relacionado con una caída en la resistencia placentaria lo cual ocurre durante este período de tiempo.

Después de las 20 semanas existen pero menos evidente una disminución del índice de precarga de vena cava inferior asociado a una disminución significativa en la relación S/A desde el ductus venoso. A nivel de las válvulas auriculoventriculares la relación E/A aumenta mientras que los valores de la velocidad pico aumenta linealmente a nivel de válvulas pulmonares y aórticas.

Pequeños cambios son evidentes en los valores del tiempo de velocidad pico durante la gestación. El tiempo de velocidad pico en la válvula pulmonar es menor que a nivel aórtico sugiriendo una ligera presión sanguínea más alta en la arteria pulmonar que en aorta ascendente.

En fetos normales, la fuerza de eyección ventricular se va incrementando en el transcurso de la gestación en ambos ventrículos sin encontrar diferencias significativas entre estos y la razón entre los valores de ventrículo derecho e izquierdo permanecen estables durante la gestación (Valor medio = 1.09).

Las medidas cuantitativas han mostrado que el gasto cardiaco derecho es mayor que el gasto cardiaco izquierdo y a partir de las 20 semanas en adelante la relación entre estos permanece casi constante con un valor medio = 1.3.

La velocidad pico ductal aumenta linealmente durante la gestación mientras que el índice de pulsatilidad permanece constante<sup>11</sup>.

### **Arteria umbilical:**

Las dos arterias umbilicales transportan alrededor del 40% del gasto cardíaco del feto hacia la placenta. El volumen del flujo en términos absolutos se incrementa a lo largo de la gestación,

aunque el flujo por unidad de masa fetal disminuye. La proporción de gasto cardiaco fetal dirigido a la placenta disminuye al final de la gestación, lo cual se ha atribuido a una mayor disminución de la resistencia en otros territorios vasculares fetales en comparación con el umbilical-placentario.



La disminución de la resistencia umbilical placentaria a lo largo de la gestación se ha considerado resultado del crecimiento placentario y a la apertura de nuevas comunicaciones vasculares; sin embargo existe una disminución del número de arteriolas de las vellosidades terciarias en gestaciones con crecimiento intrauterino retardado (CIUR).

El flujo umbilical puede verse incrementado por un aumento tanto en la frecuencia cardiaca como en la presión sanguínea.



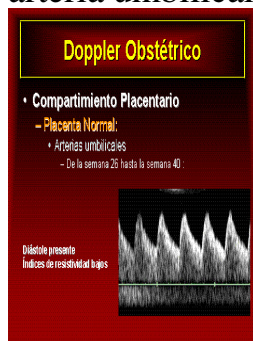El feto no presenta mecanismos de regulación del flujo umbilical bien desarrollados. Los vasos umbilicales no presentan inervaciones y son relativamente refractarios a la acción de las catecolaminas. La compresión transitoria del cordón provoca bradicardia e hipertensión arterial. Distintos estudios a largo plazo mediante compresión continua del cordón han demostrado que el feto es capaz de satisfacer sus requerimientos metabólicos de oxígeno, a pesar de la reducción de flujo sanguíneo umbilical aumentando su capacidad de extracción de oxígeno, e incluso es capaz de mantener un consumo de oxígeno normal hasta que la reducción del flujo supera el 50%.

Por esto se sugiere la exploración de otras arterias fetales.

La arteria umbilical es el reflejo de la circulación placentaria y como tal presenta patrones de flujos similares a los de la arteria uterina y contrario a los de la arteria cerebral media. Normalmente, la arteria umbilical presenta una morfología de alto flujo y baja impedancia, no obstante, ante la presencia de obstrucción vascular a nivel placentario estos patrones comienzan a presentar cambios patológicos <sup>15</sup>.

Se recomienda que el asa de cordón estudiada se encuentre en posición lo más vertical posible y cercano a la inserción placentaria para que el estudio sea suficientemente confiable.

Los índices a valorar en la arteria umbilical son los mismos descritos para la arteria uterina: índice de resistencia (IR), índice de pulsatilidad (IP) y relación sístole diástole (S/D) y también en este caso el de mayor importancia es el índice de pulsatilidad. Los hallazgos anormales para la arteria umbilical son un IP un IR y una relación S/D altos <sup>16</sup>.

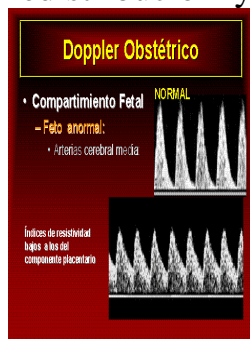

### Arteria cerebral media: (ACM)

La arteria cerebral media es rama directa de la carótida interna y es el vaso que ofrece mayor aporte sanguíneo al tejido encefálico.

Al contrario de lo descrito para la arteria uterina y la umbilical, el patrón de flujo normal en la arteria cerebral media es de alta resistencia y bajos volúmenes diastólicos, de allí se deduce entonces que en caso de alteración los índices son anormalmente bajos. Se ha demostrado una correlación positiva entre la onda de velocidad del flujo y el estado ácido-base fetal, relacionándose la reducción en los índices de resistencia y el grado de hipoxia. Los cambios en las ondas de velocidad de flujo cerebrales preceden frecuentemente a las anomalías en los trazados de la frecuencia cardiaca fetal y este intervalo puede ser hasta de dos semanas.

La respuesta vasodilatadora a la hipoxia de la circulación cerebral, no solo predice la morbilidad a corto plazo sino también identifica un riesgo elevado para anomalías neurológicas neonatales. La arteria cerebral media es el vaso en el cual se empiezan a evidenciar los fenómenos de redistribución y es el vaso de elección para el estudio de la anemia fetal <sup>17,18</sup>.



La ecografía Doppler se ha utilizado en diversidad de patologías obstétricas para esclarecer la fisiopatología, ayudar al diagnóstico precoz y valorar el bienestar fetal y la respuesta del feto a diversos tratamientos o intervenciones, Entre ellas analizaremos:

1. Crecimiento intrauterino retardado (CIUR).
2. Anemia fetal.
3. Feto de madre diabética.
4. Discordancia íntergemelar.
5. Hipertensión arterial y embarazo.

### **Crecimiento Intrauterino Retardado (CIUR):**

Los recién nacidos de bajo peso para la edad gestacional, constituyen el 10 % de todos los embarazos e incluyen diferentes etiologías como las anomalías cromosómicas, otras anomalías fetales, la insuficiencia placentaria, las infecciones congénitas entre otras. Quizás el campo donde mayor desarrollo ha tenido el estudio de ecografía Doppler vascular fetal ha sido en la vigilancia de la restricción del crecimiento intrauterino. En la actualidad se conoce de manera más o menos clara cuáles son los fenómenos vasculares acaecidos en un feto con restricción y cuál es la secuencia cronológica de ellos. Además el Doppler facilita la distinción entre aquellos fetos sanos pequeños para la edad gestacional y aquellos con patología establecida.

A lo largo del tiempo se han dado diferentes criterios para definir la restricción del crecimiento intrauterino, sin embargo se considera que aquellos productos de la gestación con peso fetal estimado por debajo del percentil 10 para la edad gestacional, deberían ir a un estudio Doppler como rutina, para así establecer o descartar el diagnóstico.

Establecer de manera clara el cuadro de restricción es de vital importancia, dado que a través del estudio Doppler podemos saber cuál es el momento adecuado para terminar el embarazo.

A pesar de que múltiples vasos han sido valorados tratando de encontrar cuál es el que mejor diagnóstico ofrece, hoy día se ha estandarizado de manera importante el estudio, y los vasos que deben ser evaluados son la arteria umbilical y la arteria cerebral media. En caso que estos vasos presenten patrones anormales se deberá realizar además estudio de vasos venosos.

### **Fisiopatología de los cambios en el Doppler de fetos con CIUR:**

CIUR relacionado a insuficiencia útero placentaria se caracteriza por selectivos cambios en el sistema vascular periférico lo que ocasiona consecuencias en la hemodinámica cardíaca <sup>11</sup>. Dentro del estudio Doppler se puede hablar de cambios tempranos y tardíos.

#### **Cambios tempranos:**

El primer cambio que se da es una disminución en el flujo a través de la arteria umbilical debido al aumento de la resistencia vascular placentaria, esto lleva a que en el feto se disparen mecanismos compensadores buscando redistribuir su flujo sanguíneo hacia áreas críticas de su

economía (cerebro, corazón, adrenal), mientras de la misma manera se deja de perfundir adecuadamente otras áreas, lo que genera disminución en la tasa de crecimiento y oligoamnios (hipoperfusión ósea, hepática y renal). Esto en el sistema nervioso central es conocido como efecto *brain-sparing* (*fenómeno de protección cerebral*) y es visible con ecografía Doppler, la cual muestra aumento del flujo diastólico en la arteria cerebral media, así como caída en su índice de pulsatilidad. Este cambio refleja el aumento del flujo sanguíneo cerebral generado por la redistribución activada por los quimiorreceptores y barorreceptores ubicados en el cayado aórtico y en las carótidas. Este cambio en la morfología de las ondas de la arteria cerebral media no es signo de acidosis fetal y por tanto no es de manera aislada criterio para interrumpir la gestación, ya que no se ha comprobado que genere secuelas a largo plazo en el producto de la concepción<sup>19-21</sup>.

La vasodilatación cerebral disminuye la poscarga del ventrículo izquierdo y la vasoconstricción tanto sistémica como pulmonar aumenta la poscarga de ventrículo derecho. Además la hipoxemia puede dañar contractilidad miocárdica mientras que la policitemia usualmente presente puede alterar la viscosidad de la sangre y por consiguiente la precarga. Como consecuencia, el feto con CIUR muestra dañado su propiedad de llenado ventricular con una relación E/A más bajo en las válvulas auriculoventriculares, más baja velocidad pico en las arterias pulmonares y aorta, incremento del tiempo de velocidad pico aórtico y disminución del tiempo de velocidad pico de la arteria pulmonar y un incremento relativo del gasto cardiaco izquierdo asociado a disminución del gasto cardiaco derecho<sup>11</sup>.

Estos cambios hemodinámicos intracardiacos son compatibles con un flujo del gasto cardiaco a favor del ventrículo izquierdo, llevando a un mejoramiento de perfusión cerebral. Esto en los primeros estadios de la enfermedad puede mantener el suministro de oxígeno y nutrientes en valores cercanos a los normales<sup>11</sup>.

El último paso de esta etapa de cambios tempranos, es la pérdida del flujo diastólico de la arteria umbilical. Esta serie de cambios obedecen a un proceso de hipoxia compensada y que se dan alrededor de 7 a 10 días antes que el feto presente cambios de descompensación y acidemia<sup>19-22</sup>.

### **Cambios tardíos:**

Luego de los cambios descritos, se empieza a generar en el feto una alteración hemodinámica de tal magnitud que lleva a compromiso de la circulación venosa.

El primer cambio de esta segunda etapa consiste en la pérdida de la onda A (contracción auricular) a nivel del ductus venoso, lo cual refleja compromiso de la función miocárdica. Ya para este momento el feto ha comenzado a entrar en un proceso de acidosis que lo puede llevar a la muerte<sup>1</sup>.

Solo hasta ahora, las pruebas de vigilancia fetal tradicionales (monitoreo fetal sin estrés, per-

biofísico) comienzan a alterarse. Posteriormente el feto presenta inversión del flujo a nivel de la arteria umbilical. Luego el compromiso venoso se hace más profundo, la redistribución es más severa y la hipoxia-acidosis se hace más marcada. El producto presenta luego inversión del flujo atrial a nivel del ductus venoso.

Estudios longitudinales de fetos con CIUR con deterioro progresivo han dilucidado la historia natural de las modificaciones hemodinámicas durante la insuficiencia placentaria. Estos estudios han mostrado que se mantienen las velocidades picos en las arterias pulmonares y aorta y se mantiene la relación entre gasto cardiaco derecho e izquierdo. Estos hallazgos son consistentes con la ausencia de cambios profundos significativos en las resistencias de flujos de salida (un parámetro inversamente proporcional a los valores de tiempo de la velocidad pico) y con la redistribución del gasto cardiaco, después del establecimiento de los mecanismo de soporte del flujo cerebral <sup>11,23</sup>.

Sin embargo; en fetos deteriorados, la velocidad pico y el gasto cardiaco va declinando gradualmente, sugiriendo un deterioro progresivo de la función cardiaca. Como consecuencia, se ve dañado el llenado cardiaco.

Estudios en la circulación venosa central han demostrado que un incremento en la velocidad revertido a vena cava inferior durante la contracción atrial ocurre con progresivo deterioro fetal sugiriendo gradientes de presión superiores a los normales en aurícula derecha.

El siguiente paso en la enfermedad es la extensión de las velocidades sanguíneas revertidas anormales de la vena cava inferior al ductus venoso resultando en un incremento de la relación S/A sobre todo debido a la reducción del componente atrial de la velocidad de las ondas o reversión atrial. Finalmente, la alta presión venosa causa una reducción de la velocidad al final de la diástole en las venas umbilicales causando las típicas pulsaciones del final de la diástole. El desarrollo de estas pulsaciones está relacionado con el inicio de las anomalías en el rango cardiaco fetal y es frecuentemente asociado a acidemia y cambios fetales endocrinos <sup>23</sup>.

En este estado, el flujo sanguíneo coronario puede ser visualizado con una velocidad mayor de lo normal en fetos con crecimiento normal en el tercer trimestre. Si estos fetos no son extraídos del claustro materno, la muerte intrauterina puede ocurrir de 3 a 5 días después <sup>11,23,24</sup>.

Estudios de la fuerza de eyección ventricular en el CIUR han demostrado que se encuentra significativamente disminuida en ambos ventrículos. La presencia de la disminución simétrica de la fuerza de eyección ventricular en ambos ventrículos a pesar de las dramáticas diferentes condiciones hemodinámicas encaradas por los dos ventrículos (resistencia cerebral reducida para ventrículo izquierdo e incremento de resistencia esplácnica y placentaria para ventrículo derecho), apoya el rol importante de la función intrínseca del miocardio en los mecanismos compensatorios del CIUR, siguiendo al establecimiento del efecto de suplementación cerebral.

Se ha demostrado que la función ventricular disminuye dramáticamente en un corto intervalo de

tiempo (alrededor de 1 semana), con el daño de la fuerza ventricular estrechamente ligada a signos de sufrimiento fetal. La relación significativa entre la severidad de la acidosis por cordocentesis y los valores de la fuerza de eyección ventricular validan la asociación del importante rango del corazón fetal en el compromiso fetal progresivo <sup>11</sup>.

Los cambios •nales se dan cuando la función ventricular está tan comprometida que lleva a que se genere •ujo pulsátil a nivel de la vena umbilical (es normal que haya pulsaciones hasta la semana 13 de gestación). Finalmente el feto pierde los mecanismos de autorregulación cerebral, por lo cual el •ujo diastólico que se había aumentado inicialmente, cae de nuevo a límites normales y la morfología Doppler de la arteria cerebral media aparece con un aspecto normal.

Vale la pena anotar que las pruebas tradicionales de vigilancia fetal (per•l biofísico y prueba sin estrés) solo se alteran en estadios avanzados de compromiso fetal y por tanto no son óptimas para el seguimiento de este tipo de pacientes <sup>23,24</sup>.

### **Anemia fetal:**

En la obstetricia moderna uno de los principales objetivos es tratar de disminuir la cantidad de procedimientos invasivos y buscar pruebas diagnósticas que los replacen de manera con•able. Quizás uno de los campos en los que más se ha avanzado es en el diagnóstico de la anemia fetal. Es importante recordar que las principales causas de anemia fetal son los cuadros de isoimmunización, ya sea al factor Rh o a los subgrupos sanguíneos y la infección por el parvo virus B-19.

Así como en la vida adulta, la anemia en el feto genera cambios hemodinámicos importantes. Inicialmente debido a la baja masa eritrocitaria se aumenta el gasto cardiaco tratando de suplir las demandas de oxígeno y de la misma manera al haber una menor cantidad de hematíes circulantes la viscosidad sanguínea disminuye llevando a una mayor velocidad de la sangre dentro del compartimiento intravascular.

La isoimmunización resulta en una progresiva destrucción de los glóbulos rojos llevando a anemia fetal. La ecografía Doppler ha dilucidado la respuesta hemodinámica del feto humano a la anemia y su tratamiento. En la anemia fetal, el gasto cardiaco derecho e izquierdo es significativamente mayor que lo normal y se ha encontrado asociación entre la severidad de la anemia fetal y el incremento del gasto cardiaco.

Los resultados han sido muy alentadores dado que se encontró que el pico de velocidad sistólico posee una clara relación con el grado de anemia fetal y que tenía una sensibilidad y especi•icidad por lo menos igual al estudio delta 450 en líquido amniótico y con la ventaja de ser una prueba no invasiva <sup>3,25,26</sup>. Como consecuencia del alto volumen de flujo, se incrementa la velocidad pico en ambos tractos de salida. Se incrementa relación E/A en ambas válvulas auriculoventriculares. El flujo venoso es simultáneamente afectado con un aumentó en la velocidad pico en el ductus venoso y una pérdida de la pulsatilidad.

El gasto cardiaco fetal se incrementa presumiblemente para mantener adecuado aporte de oxígeno. Aunque los mecanismos que causan el aumento del gasto cardiaco no están claros se han sugerido dos factores:

- Disminución de la viscosidad de la sangre que lleva a aumento del retorno venoso y precarga.
- Vasodilatación periférica resultante de una caída del oxígeno sanguíneo y disminución de la poscarga.

El primer enunciado es apoyado por los altos valores de E/A en las válvulas aurículoventriculares encontradas en los fetos anémicos.

Son normales los valores del índice de pulsatilidad en vasos periféricos fetales de los fetos anémicos. Estos hallazgos sugieren que en la isoimmunización de los glóbulos rojos, los cambios en la frecuencia fetal son mayormente relacionados con la baja viscosidad de la sangre llevando a circulación hiperdinámica <sup>11</sup>.

El estudio juicioso de la velocidad de la arteria cerebral media permite decidir cuál es el momento adecuado para tomar acciones terapéuticas en un feto (cordocentesis-transfusión intraútero) sin realizar pruebas invasivas previamente.

Para hacer un diagnóstico preciso de anemia fetal se debe seguir una técnica estricta y estandarizada. La cerebral media debe ser observada en su totalidad, evidenciando un trayecto lineal (ángulo de insonación menor de 30°) y el Doppler debe colocarse 2 mm después de su nacimiento en la arteria carótida. Idealmente se deben lograr 30 ondas de morfología similar y en la mayor de ellas tomar el pico de velocidad, el procedimiento se debe repetir en 2 ocasiones más y reportar el mayor valor obtenido <sup>27</sup>.

Los cuadros anémicos fetales se pueden dividir en moderados y severos, y solo aquellos cuadros severos (usualmente acompañados de *hidropis fetals*) deben ser llevados a transfusión. Se considera anemia severa cuando el pico de velocidad sistólico está 1,55 múltiplos de la mediana por encima del valor de referencia para la edad gestacional.

En fetos con procesos anémicos se debe hacer seguimiento del pico de velocidad sistólico de la arteria cerebral media por lo menos una vez a la semana, tratando de descubrir en qué momento el feto requiere terapia invasiva.

Los fetos en riesgo de anemia (por ejemplo con prueba de Coombs positiva) así tengan un pico de velocidad sistólico normal, requieren seguimiento semanal con Doppler (durante tres semanas).

Si el aumento de velocidades entre una muestra y otra es mayor de 1,99 cm/s el feto es de alto



riesgo, mientras que si la diferencia entre las tomas es menor, el feto puede ser seguido cada 10 a 14 días hasta la semana 35 de embarazo.

EL pico de velocidad sistólico sigue siendo un método con•able, aún en aquellos fetos que ya han sido transfundidos <sup>28</sup>.

El tratamiento de la anemia es por transfusión sanguínea intravascular fetal mediante cordocentesis. Este proceder lleva a una rápida inyección de grandes cantidades de sangre, relativo al volumen feto placentario. Después de la transfusión, hay una caída significativamente temporal en el gasto cardíaco derecho e izquierdo asociado a un incremento en la relación E/A. Los cambios posteriores pueden estar relacionados al incremento de la precarga secundario a las relativas cantidades de sangre transfundidas. La disminución del gasto cardíaco puede ser secundaria a 4 diferentes factores (rango cardíaco, precarga, contractilidad miocárdica y poscarga).

El primer factor puede ser incluido al disminuir el gasto cardíaco en ausencia de cambios significativos en rango del corazón fetal.

La precarga debe disminuir en asociación con la disminución del gasto cardíaco, pero los altos valores de E/A siguen un aumento de la precarga mayor que la disminución.

El daño de la contractilidad miocárdica parece improbable basándonos en las ondas de velocidad de las arterias aorta y pulmonar.

El incremento de la poscarga parece ofrecer mejores explicaciones para la disminución del gasto cardíaco.

Es notable que la caída del gasto cardíaco esté significativamente relacionada con la cantidad de la expansión del volumen feto placentario. Dentro de las dos horas de transfundido, todos los parámetros ecocardiográficos retornan a la normalidad, sugiriendo una rápida recuperación de la circulación fetal a las expansiones del volumen. <sup>11,27,28</sup>

### **Fetos de madres diabéticas:**

Estos han sido reconocidos por estar en mayor riesgo de presentar cardiomiopatía hipertrófica. Esta enfermedad se caracteriza por engrosamiento del tabique interventricular y las paredes ventriculares libres, así como una disfunción sistólica y diastólica del corazón neonatal. Esto puede resultar en fallo cardíaco congestivo en el período postnatal inmediato, aunque esto es poco común y transitorio.

Estudios ecocardiográficos del corazón fetal han demostrado que la cardiomiopatía hipertrófica esta también presente prenatalmente y se desarrolla progresivamente junto al crecimiento fetal. Estudios en modo M en fetos hijos de madres diabéticas insulino dependiente (DID) muestran el engrosamiento de las paredes ventriculares, que es particularmente evidente en el tabique

interventricular. El incremento del grosor de las paredes cardiacas, no es un reflejo de la larga talla de estos fetos (macrosomía) sino que representa una organomegalia selectiva. Con el control del tamaño cardiaco por circunferencia abdominal, diámetro biparietal u otros parámetros relacionados al peso fetal, muestra que el aumento del grosor de las paredes cardiacas es independiente de la talla fetal.

En estudios longitudinales, los fetos hijos de madre diabéticas muestran un incremento de la talla cardiaca y curvas de crecimiento diferentes de los fetos normales. Aunque las paredes cardiacas son más gruesas que el feto normal (igual a las 20 semanas), el crecimiento acelerado del corazón es fundamentalmente evidente al final del segundo trimestre. La causa de esto no está clara.

Estudios ecográficos han mostrado que el engrosamiento de las paredes cardiacas influye en la función cardiaca fetal. Estos fetos muestran menor relación E/A en ambas válvulas auriculoventriculares comparadas con fetos normales. Estudios longitudinales muestran que estos cambios están presentes desde etapas tempranas del embarazo y esto demora la ocurrencia de la madurez de la función diastólica.

Ecocardiograma transvaginal a las 12 semanas han encontrado diferencias en el desarrollo de funciones cardiacas que parece que son particularmente evidentes en la presencia de un pobre control metabólico. Los bajos valores E/A pueden ser explicados por el daño en la relajación ventricular de estos fetos secundario al engrosamiento de las paredes ventriculares cardiacas. Esto es consistente con la significativa relación existente entre el engrosamiento del tabique interventricular y las paredes ventriculares y la severidad de los valores de E/A.

La relación E/A también está influenciado por la precarga. La policitemia se halla con frecuencia en estos infantes y esta condición aumenta la viscosidad de la sangre, lo cual puede reducir la precarga y potencialmente afectar la relación E/A durante la vida fetal. Esta hipótesis se sustenta por la relación entre el hematocrito y los valores E/A después de controlar el grosor de la pared y el rango fetal cardiaco.

Las velocidades picos al nivel de los tractos de salida de arterias pulmonares y aorta son encontradas significativamente mayores en estos fetos. Este incremento de la velocidad pico puede ser secundario a la reducción de las dimensiones del tracto de salida, la disminución de la poscarga, incremento de la contractilidad cardiaca ó incremento del volumen de flujo. Se ha descrito en estos fetos obstrucción del tracto de salida del ventrículo izquierdo debido a hipertrofia de la musculatura septal; aunque esta no afecta al ventrículo derecho, esto no explica porque se aumenta tanto la velocidad pico de la aorta como la pulmonar.

Los incrementos en la contractilidad son compatibles con estudios postnatales que muestran una función contráctil sistólica ventricular por encima de la de niños normales. Los altos valores de la velocidad pico pueden ser explicadas en la base del incremento del volumen del flujo intracardiaco secundario a la relativa talla grande de estos fetos, estando en función del peso fetal.

Estas anormalidades en la hemodinámica cardiaca también dañan la circulación venosa. El índice de precarga de vena cava inferior está aumentado en estos fetos. Los fetos con más marcados cambios muestran  $ph$  menores en las arterias umbilicales al nacimiento, aumento del hematocrito y una mayor morbilidad. No fueron halladas alteraciones en los vasos periféricos fetales.

Se especula que el mecanismo de distress fetal es diferente en el CIUR que en fetos de madres diabéticas. En estos, el desarrollo de miocardiopatías hipertróficas juega un papel central en la génesis del distress mientras que en el CIUR los cambios en la función cardiaca son secundarios a alteraciones en las resistencias periféricas.

Después del nacimiento, los cambios hipertrofiados en el miocardio de estos fetos regresan a la normalidad en un período de varios meses y usualmente no están presentes al año de edad. No ocurren cambios en la relación E/A durante los primeros 5 días de nacido y este valor permanece menor que 1. Esto es un contraste entre fetos normales donde la onda E al nivel de ambas válvulas aurículoventriculares se va incrementado significativamente durante el primer día de nacido, resultando en una relación  $E/A > 1$ . Existe taquipnea transitoria y edema pulmonar presente en estos infantes después del nacimiento. No hay datos en que estas anormalidades prenatales afectan la función cardiaca en la vida adulta <sup>11</sup>.

### **Discordancia intergemelar:**

Estas gestaciones tienen altos índices de complicaciones las cuales son particularmente evidentes en las que tienen discordancia en su crecimiento.

Estudios limitados de la arteria umbilical han dado resultados conflictivos en gemelos en cuanto a que tallas discordantes son asociados a discordantes índices de Doppler. Estas discrepancias pueden ser explicadas en la base de los diferentes criterios de clasificación. Fueron involucrados 2 grupos de gemelos con discordancia en el crecimiento secundario a diferentes etiologías.

En un primer grupo la causa fue la malnutrición de un gemelar por insuficiencia placentaria limitada a una placenta.

Los criterios de inclusión en el estudio están:

- Presencia de placentas dicoriónica, lo que excluye la posibilidad de shunts de sangre entre los fetos, la ausencia de anomalías estructurales y cromosómicas, y la indicación para el parto basada en la presencia de desaceleraciones tardías en el gemelar más pequeño, sugestivo de hipoxemia fetal.

En los gemelos grandes, estudios seriados mostraron la ausencia de diferencias en relación a fetos de gestaciones simples en todos los vasos investigados, lo que indica una hemodinámica fetal y placentaria normal.

Los fetos pequeños muestran cambios progresivos en los índices de Doppler similares a los

descritos en fetos con CIUR por insuficiencia placentaria Como consecuencia de los cambios hemodinámicos, los valores de los índices de Doppler de los gemelos pequeños o los valores delta entre el feto grande y el pequeño se sugiere como una herramienta para la vigilancia o la predicción de distress fetal (el valor delta es la diferencia entre los valores obtenidos de cualquier parámetro en cada gemelar). Esto confirma estudios previos de que altos valores delta en la arteria umbilical puede predecir bajo peso al nacer y resultados perinatales negativos en gestaciones múltiples. EL estudio combinado de los parámetros Doppler a diferentes vasos puede mejorar la eficacia del diagnóstico de la ecografía Doppler.

El segundo grupo de embarazos gemelares estudiados fueron aquellos con síndrome de transfusión feto-fetal. Esta condición solo ocurre en gemelos monocigóticos y se desarrolla en aproximadamente 4-6 % de los casos. La fisiopatología clásica de este síndrome es un cortocircuito en el volumen sanguíneo del feto donante al feto receptor, causado por anastomosis vascular entre sus circulaciones. Como resultado de esto, el donante se vuelve anémico, el crecimiento disminuye y desarrolla oligoamnios como consecuencia de oliguria. Por contraste, el feto receptor se vuelve policitémico y pletórico y como consecuencia de la sobrecarga de volumen puede desarrollar polihidramnios, cardiomegalia, regurgitación mitral y tricuspídea, insuficiencia cardíaca e hidrops.

Sin embargo, este concepto ha sido nuevamente cuestionado por datos obtenidos por cordocentesis mostrando solo pequeñas diferencias en la hemoglobina del cordón entre los fetos con síndrome clásico de transfusión feto-feto.

Esto sugiere que el mecanismo de este síndrome es mucho más complejo que un mero cambio en el volumen sanguíneo, que probablemente se vuelve masivo en estadios finales de este síndrome.

Los estudios seriados en este grupo de gemelos apoya este concepto mostrando cambios en los índices Doppler solo en los últimos estadios, cerca del parto por estrés fetal en la mayoría de los casos. Esto cambios están presentes a nivel cardíaco y venoso y son consistentes con anemia (aumento de la velocidad pico en el tractus de salida y disminución de la pulsatilidad en vena cava inferior) en el feto más pequeño, y una transfusión masiva de sangre (disminución de velocidad pico en el tractus de salida y aumento de la pulsatilidad en vena cava inferior y vena umbilical) en el gemelar más grande. Los patrones de Doppler son similares a los descritos antes e inmediatamente posterior a la transfusión sanguínea vascular.

La ausencia de diferencia en los valores del índice de pulsatilidad de los vasos fetales también cerca del parto no es sorprendente, teniendo en cuenta que estos índices se afectan mínimamente por anemia fetal o policitemia, y confirma los reportes previos los cuales están limitados a la arteria umbilical <sup>11</sup>.

## **Hipertensión arterial:**

La ecografía obstétrica toma una importancia capital en los estados hipertensivos del embarazo. Este estudio nos permite no solo ver la anatomía fetal y descartar anomalías sino también para el seguimiento de su desarrollo y vigilancia de su bienestar facilitando la toma de medidas que le pueden salvar la vida.

Las ecografías que se deberían pedir rutinariamente en un embarazo con un estado hipertensivo asociado son 3: la primera entre las 12 y 14 semanas, la segunda entre las 22 y 24 semanas y la tercera entre las 35 a 37 semanas. En una mujer que se sospecha va a tener esta patología se lo hará antes de las 12 semanas, más aún cuando hay evidencia de hipertensión arterial crónica, donde se mide especialmente por Doppler color el índice de resistencia de las arterias uterinas y si persiste un notch protodiastólico pasadas las 24 semanas, es casi seguro que esa paciente va a desarrollar esta patología <sup>29-32</sup>.

## CONCLUSIONES

- Es importante el estudio del método no invasivo Ecocardiografía Doppler en los casos de riesgo o con alteraciones en las patologías obstétricas por su valor diagnóstico y predictivo en dichas afecciones,
- Resulta necesario el adiestramiento de los obstetras en la aplicación de esta técnica como medio diagnóstico complementario no invasivo en las gestantes de riesgo.

## REFERENCIAS BIBLIOGRÁFICAS

1. Victoria-Gómez PA. Valoración por ultrasonografía Doppler en Medicina Materno Fetal. Rev Col Obstet Ginecol 2006; 57(3): 190-200.
2. Nicolaides K, Rizzo G, Hecher K, Ximenes R. Methodology of Doppler assessment of the placental & fetal circulationst. Diploma in fetal medicine: Doppler in Obstetrics, Centrus 2004. Disponible en: <http://www.centrus.com.br/DiplomaFMF/SeriesFMF/11-14weeks/index-11.htm> Acceso:18/6/2008.
3. Baschat AA. The fetal circulation and essential organs – a new twist to an old tale. Ultrasound Obstet Gynecol 2006;27:349-54.
4. Kiserud T. Physiology of the fetal circulation. Semin Fetal Neonatal Med 2005; 10:493-503.
5. Nicolaides K. Chapter 4. Diagnosis of fetal abnormalities, the 18-23 week scan. Small for gestational age. Fetal Foundation. 2004. Disponible en: <http://www.centrus.com.br/DiplomaFMF/SeriesFMF/11-14weeks/chapter-04/chapter-04-final.htm> Acceso: 18/6/2008.
6. Divon M, Ferber A. Doppler evaluation of the fetus. Clin Obstet Gynecol 2002; 45:1015-25.
7. Harman CR, Baschat AA. Arterial and venous Doppler in IUGR. Clin Obstet Gynecol 2003; 46:931-46.
8. Pérez Ramírez M, Fernández Fernández I, Mulet Matos E. Principales aplicaciones del

Doppler color transvaginal. *Rev Cubana Obstet Ginecol* 1997; 23(2): 75-80.

9. Park YW, Cho JS, Choi HM, Kim TY, Lee SH, Yu J. Clinical significance of early diastolic notch depth: uterine artery Doppler velocimetry in the third trimester. *Am J Obstet Gynecol* 2000; 182:1204-9.
10. Sanguineti M M, Cejas C, Parlato M, Saubidet G, Moreno J, Mir P. Parámetros normales en Doppler. *Rev Argent Radiol* 1996; 60(4):249-51.
11. Rizzo G, Capón A, Romanini C. Fetal echocardiography in the diagnosis of obstetric pathology. En: Allan L, Hornberger L, Sharland G. *Textbook of Fetal Cardiology*. New York: Lippincott; 2000.p.453-470.
12. Nicolaides KH. Nuchal translucency and other first-trimester sonographic markers of chromosomal abnormalities. *Am J Obstet Gynecol* 2004; 191:45-67
13. Malone FD, D`Alton M. First-trimester sonographic screening for Down syndrome. *Obstet Gynecol* 2003;102:1066-79.
14. Huggon I, DeFigueiredo D, Allan D. Tricuspid regurgitation in the diagnosis of chromosomal anomalies in the fetus at 11–14 weeks gestation. *Heart* 2003; 89:1071-3.
15. Nicolaides K, Spencer K, Avgidou K, Faiola S, Falcon O. Multicenter study of first-trimester screening for trisomy 21 in 75821 pregnancies: results and estimation of the potential impact of individual risk-orientated two-stage first-trimester screening. *Ultrasound Obstet Gynecol* 2005; 25:221-6.
16. Divon M, Ferber A. Doppler evaluation of the fetus. *Clin Obstet Gynecol* 2002; 45:1015-25.
17. Konje J, Taylor D, Abrams K. Normative values of Doppler velocimetry of five major fetal arteries as determined by color power angiography. *Acta Obstet Gynecol Scand* 2005; 84:230-7.
18. Sanabria Arias A M, Nodarse Rodríguez A, Carrillo Bértudez L. Valor de la flujometría Doppler de la arteria cerebral media en la predicción y seguimiento de la anemia fetal por isoimmunización Rh. *Rev Cubana Obstet Ginecol (periódica en línea)*. 2007; 33(2).  
[http://scielo.sld.cu/scielo.php?script=sci\\_arttext&pid=S0138600X2007000200005&lng=es&nrm=iso&tlng=es](http://scielo.sld.cu/scielo.php?script=sci_arttext&pid=S0138600X2007000200005&lng=es&nrm=iso&tlng=es) Acceso: 18/6/2008
19. Loughna P. Intra-uterine growth restriction: investigation and management. *Curr Obstet Gynaecol* 2003;13:205-11.
20. Nicolaides K, Rizzo G, Hecher K, Ximenes R. Chap 5: Screening for placental insufficiency by uterine artery Doppler. *Diploma in fetal medicine: Doppler in obstetrics*. Centrus 2004. Disponible en: [http://www.centrus.com.br/DiplomaFMF/SeriesFMF/Doppler/capitulos-html/chapter\\_05.htm](http://www.centrus.com.br/DiplomaFMF/SeriesFMF/Doppler/capitulos-html/chapter_05.htm) Acceso: 18/6/2008.
21. Carbillon L, Uzan M, Largilliere C, Perrot N, Tigaizin A, Paries J, et al. Prospective evaluation of uterine artery flow velocity waveforms at 12-14 and 22-24 weeks of gestation in relation to pregnancy outcome and birth weight. *Fetal Diagn Ther* 2004; 19:381-4.
22. Figueras F; Eixarch E; Meler E; Palacio M; Puerto B; Coll O; Figueras J; Cararach V; Vanrell AJ. Umbilical artery Doppler and umbilical cord pH at birth in small for gestational age fetuses: valid estimate of their relationship. *J Perinatal Med* 2005; 33

(3):219-25.

23. Ferrazi E, Bozzo M, Rigano S, Bellotti M, Morabito A, Pardi G, et al. Temporal sequence of abnormal Doppler changes in the peripheral and central circulatory systems of the severely growth-restricted fetus. *Ultrasound Obstet Gynecol* 2002; 19:140-6.
24. Creasy R, Robert R. Fetal growth restriction. En: Creasy R, Resnik R. *Maternal-fetal medicine principles and practice*. 5 ed. Philadelphia: Saunders-Elsevier; 2004. p. 495-513.
25. Segata M, Mari G. Fetal anemia: new technologies. *Curr Opin Obstet Gynecol* 2004; 16:153-8.
26. Detti L, Mari G. Noninvasive diagnosis of fetal anemia. *Clin Obstet Gynecol* 2003; 46:923-30.
27. Detti L, Mari G, Akiyama M, Cosmi E, Moise KJ Jr, Stefor T, et al. Longitudinal assessment of the middle cerebral artery peak systolic velocity in healthy fetuses and in fetuses at risk for anemia. *Am J Obstet Gynecol* 2002; 187: 937-9.
28. Mari G, Zimmermann R, Moise K, Deter R. Correlation between middle cerebral artery peak systolic velocity and fetal hemoglobin after 2 previous intrauterine transfusions. *Am J Obstet Gynecol* 2005; 193:1117-20.
29. Campbell S. Doppler Ultrasound of the maternal uterine arteries: disappearance of abnormal notching, low birthweight and pregnancy outcome. *Acta Obstet Gynecol Scand* 2000; 16:171-8.
30. Gomez O, Martinez JM, Figueras F, Rio M del, Borobio V, Puerto B, et al. Uterine artery Doppler at 11-14 weeks of gestation to screen for hypertensive disorders and associated complications in an unselected population. *Ultrasound Obstet Gynecol* 2005; 26: 490-4.
31. Stepan H; Unversucht A; Wessel N; Faber R. Predictive value of maternal angiogenic factors in second trimester pregnancies with abnormal uterine perfusion: hypertension. 2007; 49(4):818-24.
32. Mohamed Abdelaziz M, Nodarse Rodríguez A, Pérez Penco JM, Pouymiró Beltrá T, Guzmán Parrado R, Nápoles Durruty M, et al. Valor de la flujometría Doppler de arterias uterinas para la predicción de algunas complicaciones en gestantes con hipertensión arterial crónica. *Rev Cubana Obstet Ginecol (periódica en línea)*. 2007; 33(2). [http://scielo.sld.cu/scielo.php?script=sci\\_arttext&pid=S0138600X2007000200002&lng=es&nrm=iso&tlng=es](http://scielo.sld.cu/scielo.php?script=sci_arttext&pid=S0138600X2007000200002&lng=es&nrm=iso&tlng=es) Acceso: 18/6/2008.

## SUMMARY

It was conducted a review of the literature on placental and fetal hemodynamics and its normal physiologic variants, as well as the various parameters of Doppler echocardiography and its application for the diagnosis and monitoring of fetuses with associated pathologies like hypertension, retarded intrauterine growth, diabetes mellitus, fetal anemia and intertwin disparity. It was confirmed the importance of this noninvasive method in maternal fetal medicine, which allows to recommend the training and incorporation of this practice in prenatal care at different levels. To make this work it was consulted bibliography in the electronic database accessible at the time of the study, books in digital format and lectures shared at fetal

echocardiography diploma course in William Cardiocenter in 2008.

Subjects Headings: **ECHOCARDIOGRAPHY; HIPERTENSIÓN; DIABETES MELLITUS; ANEMIA, NEONATAL**

Dr. Guillermo Hernández Guillama

E-mail: [ghdez@infomed.sld.cu](mailto:ghdez@infomed.sld.cu)