

## MIXOMA DE AURICULA IZQUIERDA.PRESENTACIÓN DE UN CASO

*Dr. Raúl Silvio Noa Romero<sup>1</sup>, Dr. Pedro Antonio Alonso Oviedo<sup>2</sup>, Dra. Alina Jaquelin Vallejo Ramírez<sup>3</sup>.*

1. Especialista de I grado en MGI y en Cardiología. Master en Urgencias Médicas. Profesor Instructor.
2. Especialista de I grado en MGI, y en Gerontología y Geriátrica. Diplomado de Cuidados Intensivos del Adulto. Profesor Instructor.
3. Especialista de I grado de Medicina General Integral e Imagenología.

### RESUMEN

Se realiza el diagnóstico de mixoma de aurícula izquierda del corazón por primera vez en más de diez años de experiencia haciendo ecocardiograma en el municipio de San José de las Lajas a paciente que llevaba más de dos años con crisis de disnea, que se le atribuía a posible asma bronquial. Se remitió a consulta de cardiología por taquicardia mantenida e imagen radiológica de crecimiento de cavidades cardiacas. Encontrándose al examen físico como elemento positivo soplo sistólico en ápex que se modificaba con los cambios de posición. Al realizársele ecocardiograma bidimensional se encuentra tumor gigante intracavitario que permitió diagnóstico de certeza de mixoma. Operándose de urgencia en el servicio de Cirugía Cardiovascular del Hospital "Hermanos Ameijeiras."

Descriptores DeCS: MIXOMA/diagnóstico; MIXOMA/cirugía

### INTRODUCCION

El diagnóstico de tumores primarios del corazón se ha facilitado con los importantes avances de las técnicas diagnósticas cardiovasculares sobre todo con la ecocardiografía, no obstante es un diagnóstico infrecuente, solo se encuentra una incidencia de un 0,002 al 0,3 % en las series necrópsicas, de estos son más frecuentes los benignos que los malignos y de los benignos el que más se presenta es el mixoma<sup>1</sup>.

### PRESENTACIÓN DEL CASO

Paciente femenina de 52 años de edad, de la raza negra, con antecedentes de salud hasta hace aproximadamente dos años que comienza con disnea a los esfuerzos y en ocasiones de decúbito, con pérdida de peso y astenia, se le diagnosticó asma bronquial, se trató en el servicio de Neumología donde se detecta un crecimiento de las cavidades del corazón en telecardiograma, se interconsulta con Cardiología constatándose taquicardia, presencia de soplo holosistólico en el ápex, de intensidad variable a los cambios de posición.

Electrocardiograma: Taquicardia sinusal.

Telecardiograma: Ligeramente aumentado del índice cardiotorácico.

Ecocardiograma: Crecimiento de cavidades izquierdas, presencia de masa pediculada, que se insertaba en el tabique interauricular:(figura 1), y que prolapsaba a través de la válvula mitral (figura 2) y que medía 45 x 43 mm, diagnosticándose un mixoma de aurícula izquierda clase II. (grandes y que prolapsan).<sup>2</sup>

Se extirpó la tumoración, urgentemente y se confirmó diagnóstico por anatomía patológica.

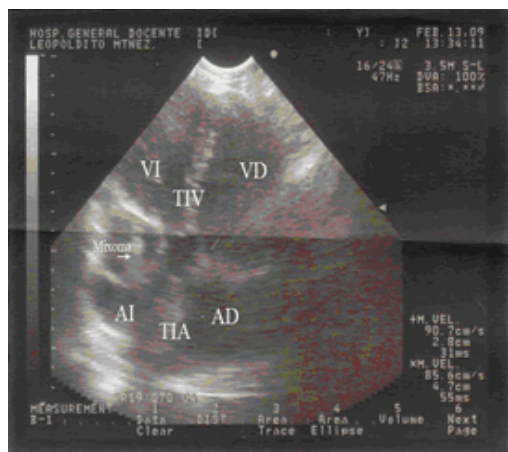


Figura 1. Ecocardiografía bidimensional que muestra en la sístole masa tumoral (mixoma auricular) adosado a superficie endocárdica de aurícula izquierda.

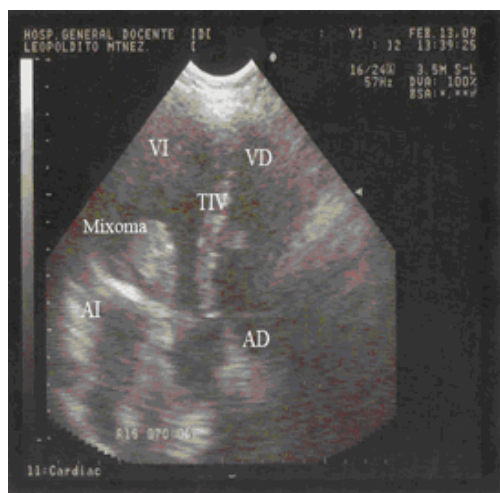


Figura 2. Ecocardiografía bidimensional, que demuestra el prolapso del tumor hacia el interior del ventrículo izquierdo, durante el período diastólico.

(TIV tabique interventricular, VI ventrículo izquierdo, VD ventrículo derecho, AI aurícula izquierda, TIA tabique interauricular, AD aurícula derecha.)

## DISCUSIÓN

El mixoma causa muchos síntomas y signos inespecíficos que a veces simulan otras enfermedades cardiovasculares y sistémicas más frecuentes, entre otras, (valvulopatías o enfermedades pulmonares intrínsecas), como se pensó en este caso. Es relativamente infrecuente como muestra el estudio de la Universidad de Minnesota, con una gran serie de 124 de tumores primarios diagnosticados en cirugía o necropsia, durante más de 40 años, donde el 42% eran mixomas,<sup>3</sup> lo que justifica que sea la primera vez que lo diagnostiquemos a pesar de hacer ecocardiografía durante más de diez años, a tres municipios de La Habana El elemento fundamental en el diagnóstico es el índice de sospecha, pues ha pesar de ser un tumor benigno es potencialmente letal al poder producir obstrucción intracavitaria o valvular, embolias periféricas y trastornos del ritmo o la conducción<sup>4,6</sup> por lo que es obligado llevar a cabo la cirugía lo antes posible una vez diagnosticado y hacerle un seguimiento por su posible recurrencia<sup>7,8</sup>.

## REFERENCIAS BIBLIOGRÁFICAS

1. Colucci WS, Frederick J, Schoen E. Tumores primarios del corazón. En: Braunwald E, Zipes D, Libby P. Heart Disease. Text Book of Cardiovascular Medicine. 6 ed. Philadelphia: Saunders Company; 2000: 2218-33.
2. Charuzi Y, Bolger A, Beeder C, Lew AS. A new echocardiographic classification of left atrial mixoma. Am J Cardiol 1985; 55: 614.
3. Molina JE, Edwards JE, Ward HB. Primary cardiac tumors: experience at the University of Minnesota Thorac Cardiovasc Surg 1990; 38: 183-191.
4. Chockalingam A, Jaganathan V, Gnanavelu G, Dorairajan S. Severe left ventricular dysfunction in left atrial myxoma.

Angiology. 2006; 57(1):119-122.

5. Balami S, Jones W, Alp N, Dwight J, Casser C, Martin A, Winter L. Atrial myxoma presenting as transient ischemic attack and acute coronary syndrome in an octogenarian. *Age Ageing*. 2006; 35(6): 644 - 644.
6. Herbs M, Wattjes P, Hutter C, Becker D, Klockgether T. Cerebral Embolism from left atrial myxoma: leading to cerebral and retinal aneurysms: a case report. *American Journal of Neuroradiology*. 2005; 26: 666 \_ 669.
7. Karlof S, Salzberg A, Anyanwu B, Steinbock L, Filsoufi F. How fast does an atrial myxoma grow? *Ann Thorac Surg* 2006; 82(4): 1510 - 1512.
8. Mendoza CE, Rosado MF, Bernal L. The role of interleukin 6 in cases of cardiac myxoma. Clinical features, immunologic abnormalities, and a possible role in recurrence. *Tex Heart Inst J* 2004; 28(1):3-7.

## SUMMARY

It is carried out the diagnosis of left atrial myxoma of the heart for the first time in over ten years of experience in echocardiogram in the municipality of San José de las Lajas. A patient who had more than two years with acute dyspnoea, which was attributed to possible bronchial asthma was referred to Cardiology for sustained tachycardia and radiologic image of cardiac cavities growth. Finding the physical examination as a positive element systolic murmur at the apex, which amended with changes of position. When making bidimensional echocardiogram, it was found a giant intracavitary tumor that allowed accurate diagnosis of myxoma. The patient was urgently operated Emergency operations in the service of Cardiovascular Surgery of "Hermanos Ameijeiras" Hospital.

Subjects Headings: MYXOMA/diagnosis; MYXOMA/surgery

Dr. Raúl Silvio Noa Romero  
Email: [rsnoa@infomed.sld.cu](mailto:rsnoa@infomed.sld.cu)