

Hospital General Docente “Alberto Fernández” Santa Cruz Del Norte.

## UÑAS ATRÓFICAS Y TUMOR GLÓMICO. PRESENTACIÓN DE UN CASO.

*Dra. Alicia Bravo Hernández<sup>1</sup>, Dr. Carlos Vázquez Pascau<sup>2</sup>.*

1. Especialista de I grado de Dermatología. Especialista de I grado de M.G.I. Instructora
2. Especialista de I grado de Radiología. Instructor

### RESUMEN.

Se presenta el caso de una adolescente de 13 años que acudió a la consulta de Dermatología porque dos de sus uñas de las manos no crecieron nunca según refería la paciente y sus familiares. Al examinar la paciente se observó malformaciones congénitas en dichas uñas y después se corroboró su asociación con el tumor Glómico.

Descriptores DeCS: UÑAS MALFORMADAS; TUMOR GLÓMICO

Las alteraciones de las uñas pueden afectar la lamina ungueal (número, ubicación, tamaño, color, espesor, curvatura, consistencia, adherencia y estructuras superficiales) los tejidos Periungueales y ambas a la vez (lámina y tejido periungueal). Además de los tumores benignos y malignos que pudieran presentarse.

Las alteraciones de las uñas pueden ser congénitas o adquiridas dentro de ellas se encuentran las uñas atróficas, que presentan alteraciones de la lámina ungueal y se caracterizan por ser menor en tamaño, espesor y textura. Además son pequeñas, deformadas y delgadas. En casos extremos quedan reducidas a un muñón cerca de la matriz y pueden ser congénitas o adquiridas. La atrofia puede estar acentuada por el Pterigion, es decir, por una alteración de los tejidos periungueales que podemos observarlo como un adelgazamiento del pliegue de la uña y excesivo crecimiento de la cutícula que se extiende varios mm sobre la lámina ungueal<sup>1-3</sup>.

Dentro de los tumores que pueden provocar atrofia en las uñas se encuentra el tumor glómico de origen benigno, pequeño, múltiple, de color rojo oscuro o purpúrico (microscópicamente) y generalmente doloroso en los adultos, siendo asintomático en los niños. El diagnóstico con frecuencia es tardío. Este tumor es más incidente en el sexo femenino y de localización subungueal<sup>4-6</sup>. Mientras que su imagen radiológica es invariablemente lítica y expansiva, muestra una estrecha zona de transición o puede ser sugerido por exclusión y en otros casos por el aspecto de una aparente erosión por compresión de una falange terminal<sup>7</sup>. El tratamiento

quirúrgico del tumor glómico es curativo <sup>9</sup>.  
Estas patologías, generalmente, son pocos frecuentes.

## **PRESENTACION DEL CASO**

Paciente femenina de 13 años, con antecedentes personales de salud, antecedentes familiares de madre diabética , nacida de parto eutócico y a término, con buen Apgar que asistió a la consulta de Dermatología porque dos de las uñas de las manos nunca crecieron. Después de un buen interrogatorio y examen físico se diagnostica uña atrófica

En la segunda uña de la mano izquierda y atrofia con pterigion en la segunda uña de la mano derecha .Estas uñas eran asintomáticas y de coloración normal .

Se le indico un rayos x de ambas uñas en vista lateral y posteroanterior sugiriendo un tumor Glómico en dichas uñas (pequeñas imagen osteolítica hacia la falange terminal).

Posteriormente la remitimos al Hospital Pediátrico de Centro Habana donde fue operada corroborando el diagnóstico (B01 491) ( foto 1 y 2) .

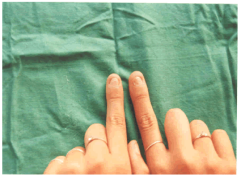


Foto: 1 y 3 Mano derecha – Atrofia con pterigion de la segunda uña.  
Mano izquierda – Atrofia de la segunda uña.

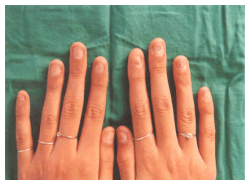
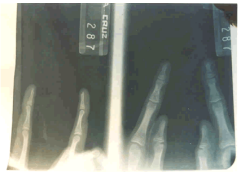
Foto:3 Rayos x de ambas uñas en vista lateral y posteroanterior  
Imagen osteolítica pequeña hacia la falange terminal .

## **COMENTARIO.**

La paciente se presenta con una malformación congénita de las uñas y de un tumor glómico a la vez, y no es hasta la adolescencia que esto le preocupa y por lo tanto no fue diagnosticado como tal. En este caso encontramos el tumor glómico como un hallazgo radiológico pues no tenía

síntomas, ni signos que nos hiciera pensar en dicha enfermedad .

Son muy pocos frecuentes estas patologías en nuestro medio pero su diagnóstico casi siempre es tardío como resultó en la paciente .Además es muy importante recordar que el tratamiento quirúrgico en el tumor Glómico es curativo resultando así en este caso

Actualmente la paciente es seguida en la consulta de Dermatología del Hospital General Docente "Alberto Fernández" de Santa Cruz del Norte.

## REFERENCIAS BIBLIOGRAFICAS

1. Fitzpatrick TB, Richard AJ, FlausW. Color atlas and synopsis of clinical dermatology common and serious diseases.3 ed.New York: Internacional ;1997.
2. Eckart H. Diseases of the nails. En: Conn´s current therapy. Oklahoma: University of Oklahoma;1997.p
3. Yang JS, Ko JW, Suh KS, Kim ST. Congenital multiple plaque like glomanglomyoma. Ann J Dermatopathol 1999;21(5):454-7
4. Muller A. Extra-digital glomus tumor a rare muse of neuralgia. Ann Fr Anesth Reamin 1997;18(1):81-3.
5. Hiraoka SR, Cauchioli CA. Tumor glómico da mo: apresento de 19 casos a revisao da literatura. Rev Bras Ortop 1998; 33(3): 175-80.
6. Vals O, Marinello Z. Tumores y lesiones seodotumorales del esqueleto. La Habana: Científico Técnica;1979.
7. Murray RO, Jacobson HC. Radiología de los trastornos esqueléticos. La Habana Científico Técnica;1983; T 2.
8. Champoon. RH, editor. Texbook of dermatology (monografía en CD-ROM). Version 1.2.0. San Diego: CMEA Multimedia Group; 1998
9. Davis C, Sabinston JR. Tratado de patología quirúrgica. La Habana: Científico Técnica;1983; T 2.

## SUMMARY

A case of an adolescent of 13 years old who went to the Dermatology consult because 2 of her hand nails did not grew up according to her opinion and her parents' was presented. We observed congenic malformations in her nails when we examined them after we corroborated its association with the glomic tumor.

Subject headings: NAILS, MALFORMED; GLOMIC TUMOR

[Indice Anterior Siguiente](#)